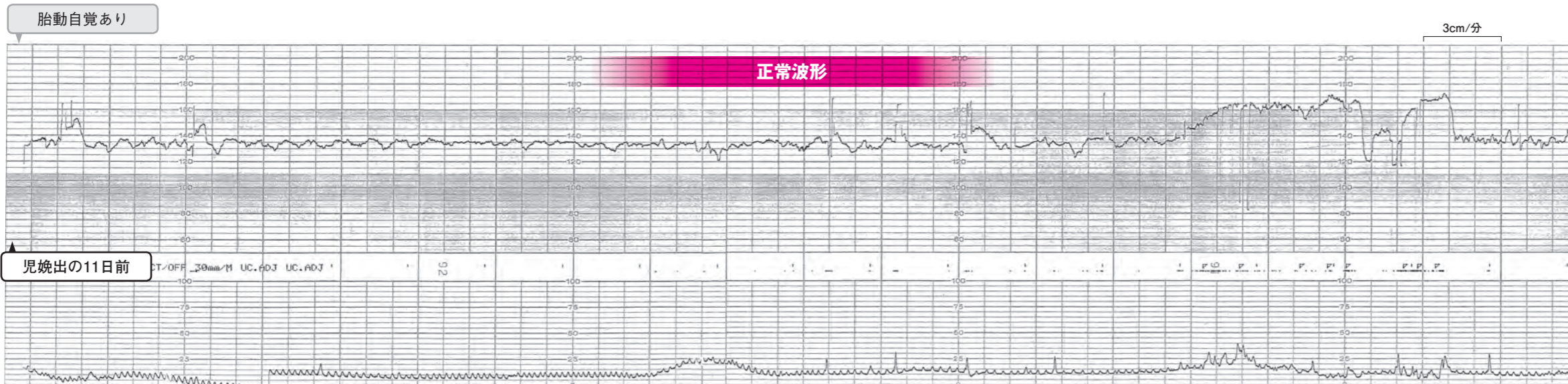


概要


在胎週数 36週 リスク因子 帝王切開既往 出生時体重 2800g台
分娩経過 胎動減少の自覚あり受診▶2日後に再検査目的で受診▶胎児機能不全の診断で帝王切開

外来健診時（妊娠35週）



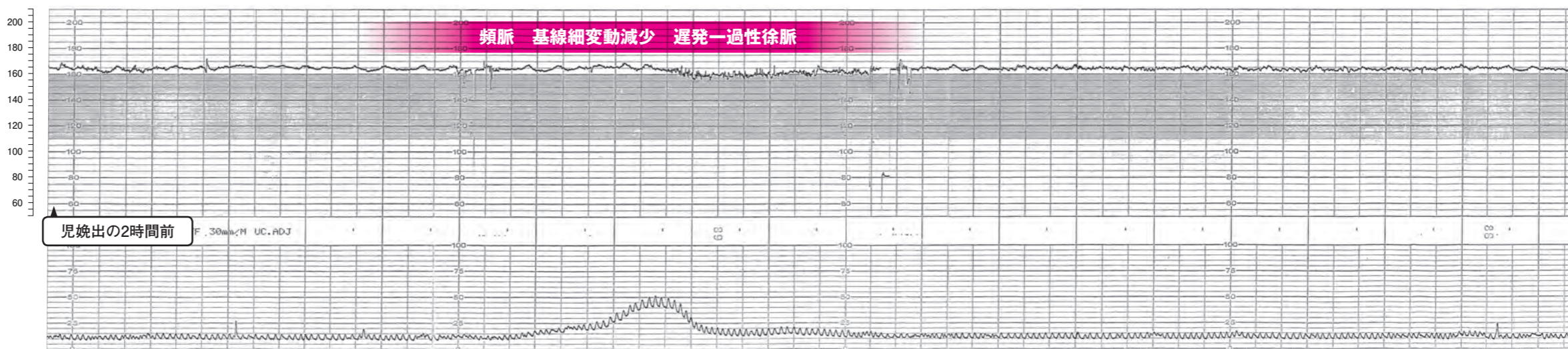
外来受診時（妊娠36週）

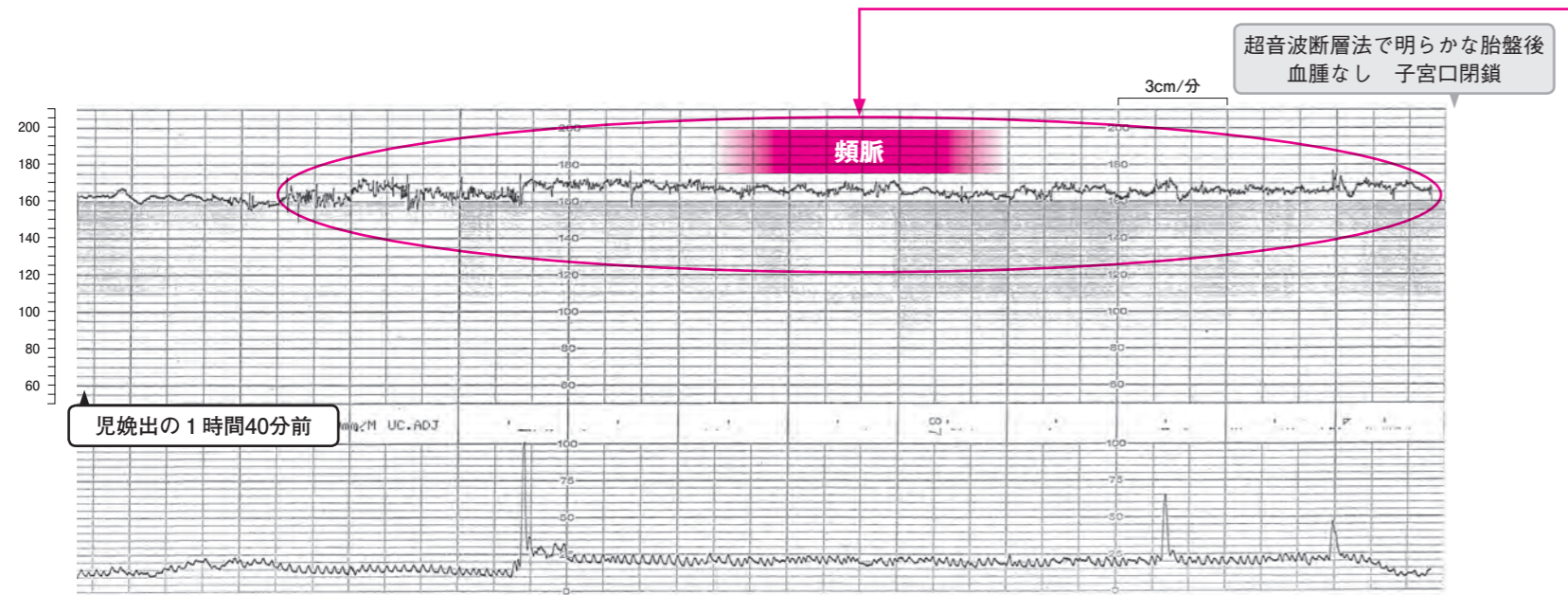
児娩出の2日前
胎動減少の自覚あり受診
超音波断層法で胎動あり
羊水ポケット約3cm



入院時・児娩出前

NST再検査のため受診





判読の注意点

前の部分と比較して基線細変動が増加したように見えるが、ドップラプローベがずれたために生じた雑音(jitter)である。ドップラプローベを適切な位置に装着する。

この後、1時間28分後に帝王切開で娩出

分娩に関連した所見等

- 臍帯動脈血ガス分析：pH 7.4台
- 新生児経過：
アプガースコア 1分 1点
5分 6点
- 胎児付属物所見：
病理組織学検査▶異常なし

- 原因分析報告書における脳性麻痺発症の原因
原因が明らかではないまたは特定困難

概要

在胎週数 41週 リスク因子 なし 出生時体重 3400g台
分娩経過 破水のため入院 ▶ ジノプロストン錠で陣痛誘発 ▶ オキシトシン点滴で陣痛促進 ▶ 胎児機能不全の診断で吸引分娩 ▶ 帝王切開

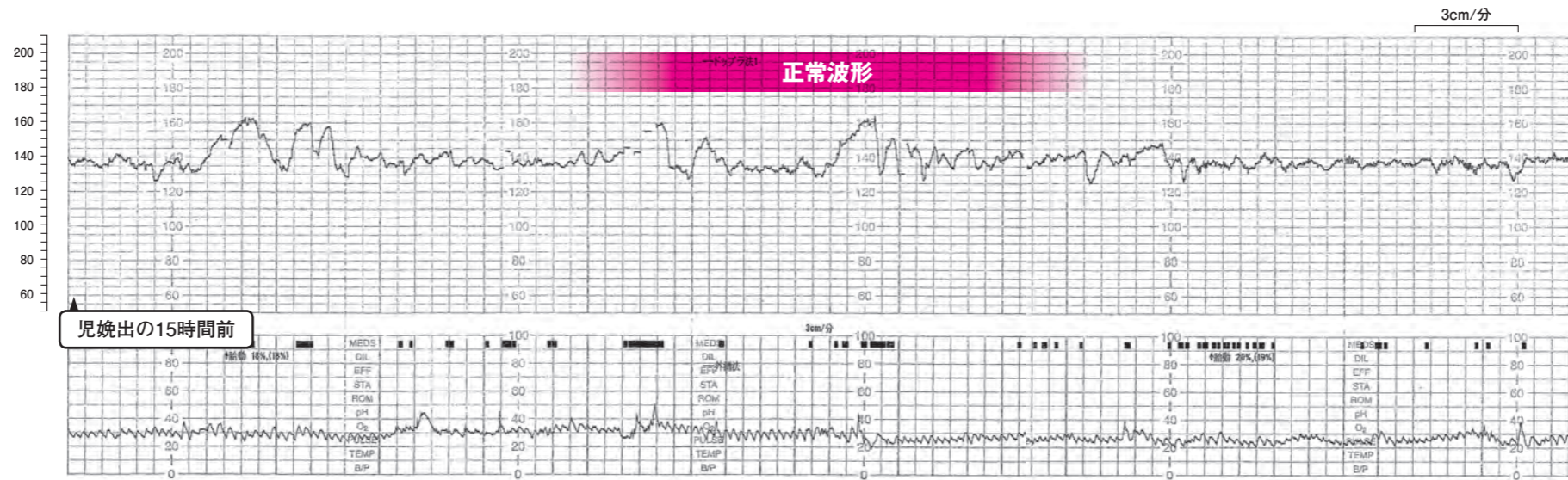
入院中

児娩出の1日と15時間34分前頃

破水感あり

児娩出の18時間19分前

入院
子宮口開大3cm
羊水混濁あり



児娩出の14時間34分前

ジノプロストン錠1錠内服
子宮口開大0.5cm
この後、ジノプロストン錠5錠内服

児娩出の8時間4分前

陣痛開始 淡ピンク色の産微あり

児娩出の4時間4分前

子宮口開大8cm

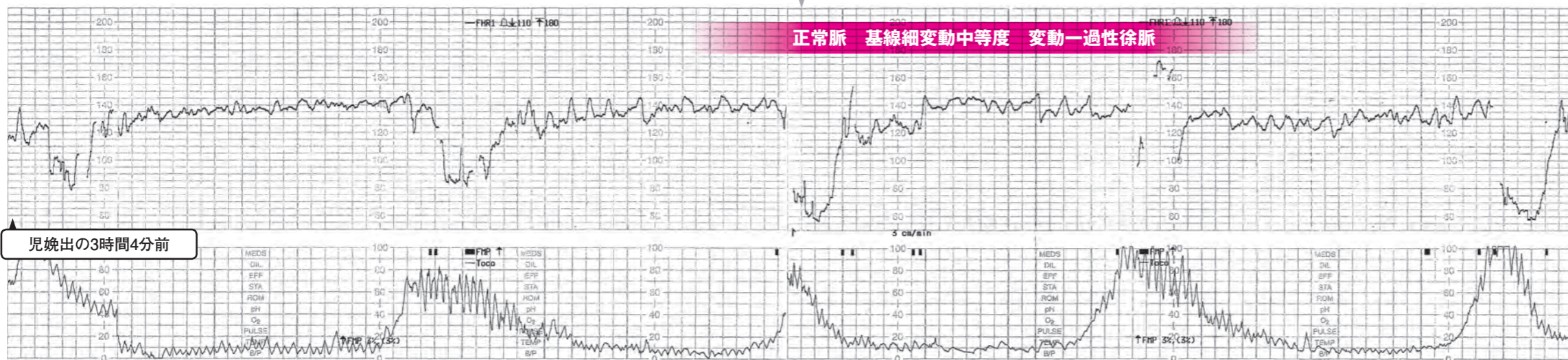
児娩出の3時間49分前

酸素投与開始

入院中

過換気のため酸素投与中止

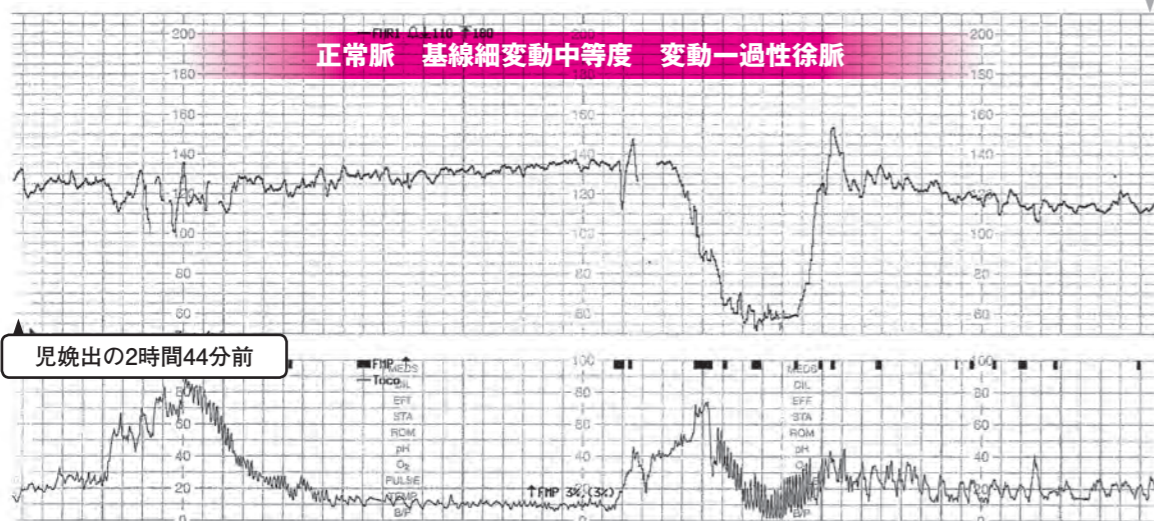
正常脈 基線細変動中等度 変動一過性徐脈



▶ 下段へつづく

子宮口開大9cm
羊水緑色

正常脈 基線細変動中等度 変動一過性徐脈



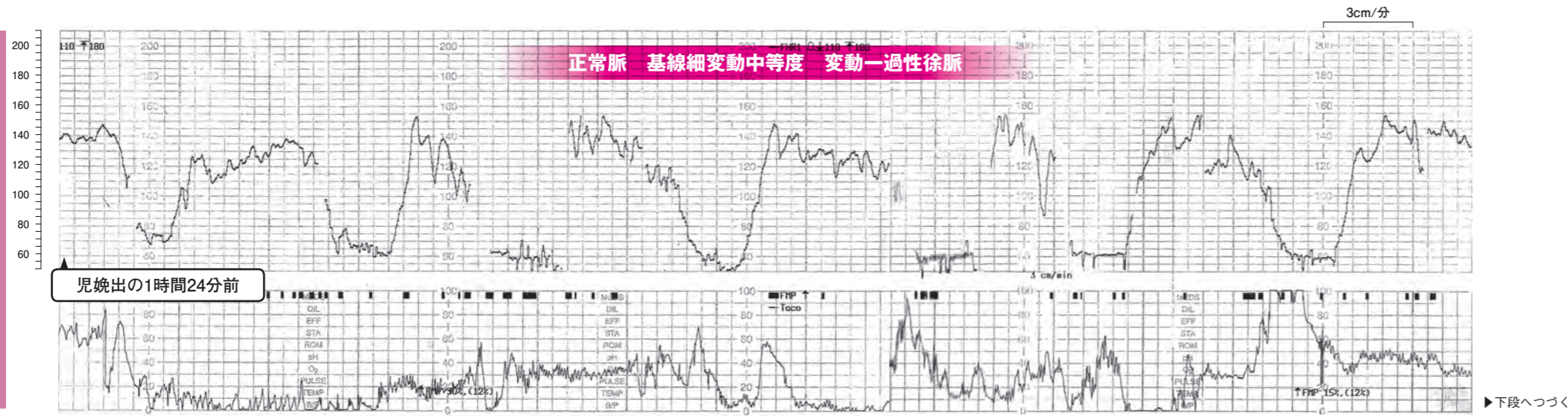
児娩出の2時間19分前

酸素投与再開

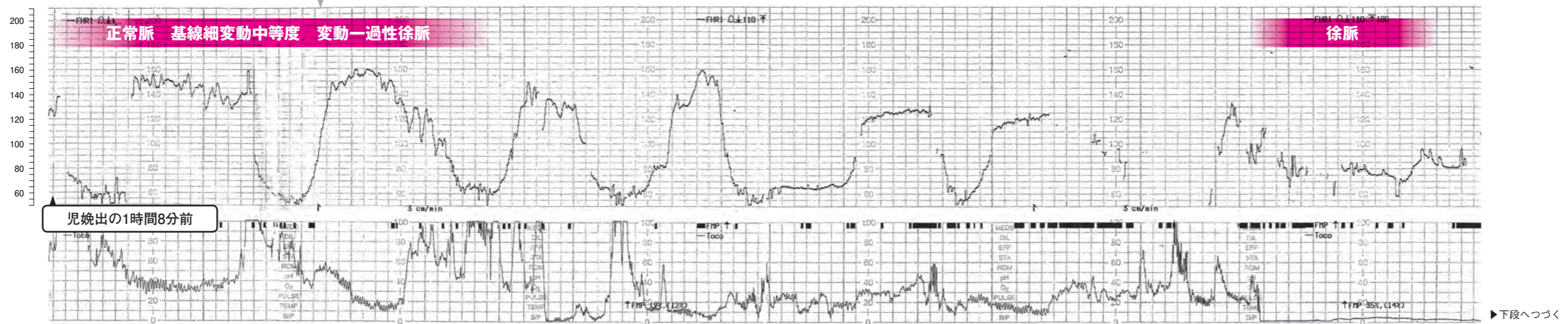
児娩出の2時間9分前

続発性微弱陣痛の診断で
オキシトシン点滴開始

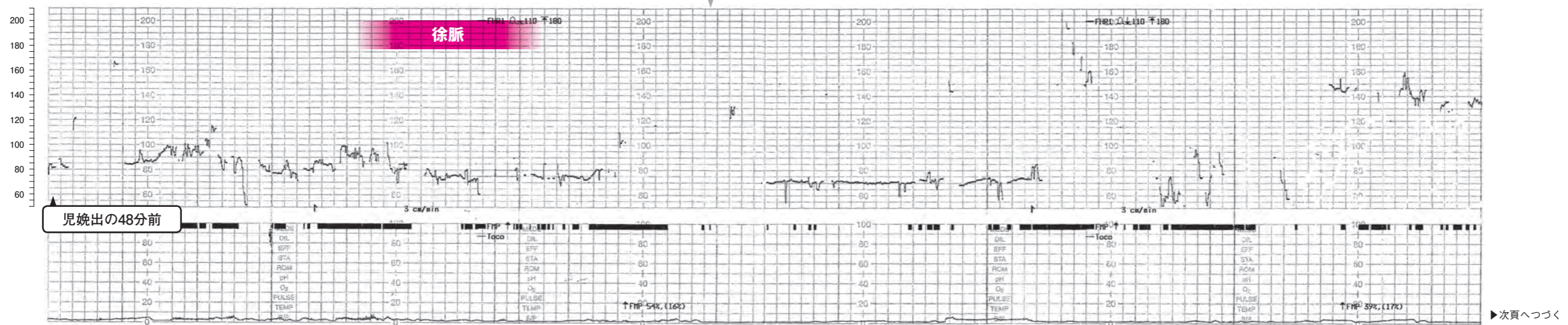
児娩出前

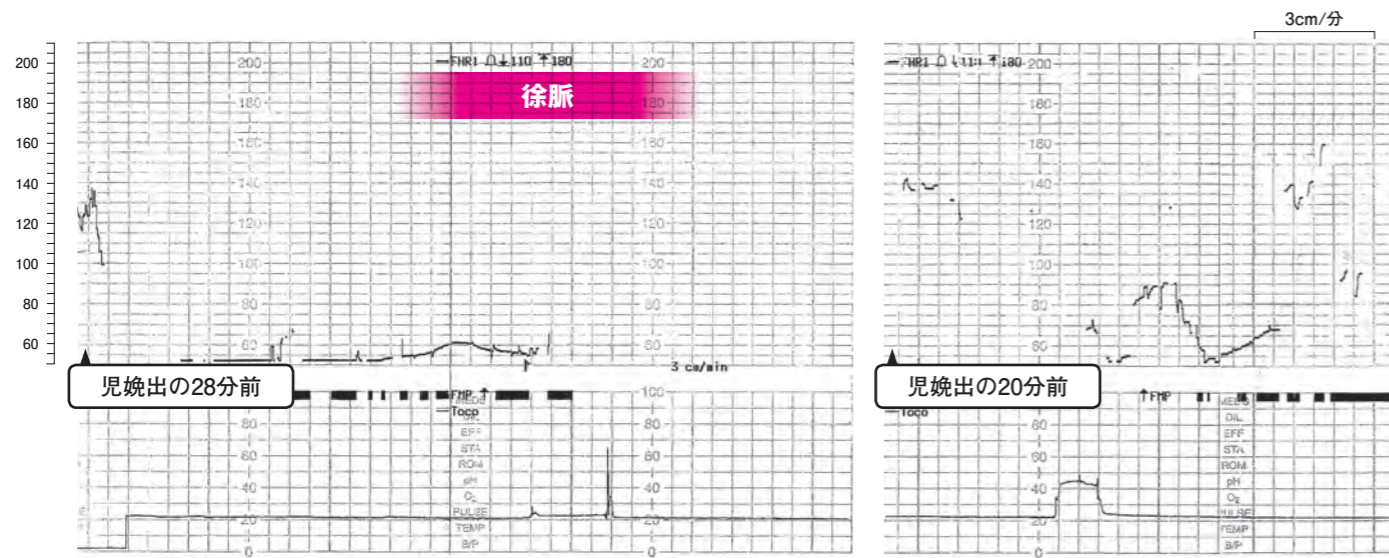


子宮口全開大
吸引分娩開始



オキシトシン点滴中止
吸引分娩中止





この後、16分後に
帝王切開で娩出

分娩に関連した所見等

- 臍帯血ガス分析（動静脈不明）：pH 6.7台
- 新生児経過：
 - アプガースコア 1分 1点
 - 5分 1点
- 手術所見：
 - 回旋異常（後方後頭位）
- 胎児付属物所見：
 - 羊水混濁あり
 - 病理組織学検査▶記載なし

- 原因分析報告書における脳性麻痺発症の原因
原因が明らかではないまたは特定困難

概要

在胎週数 37週

リスク因子 なし

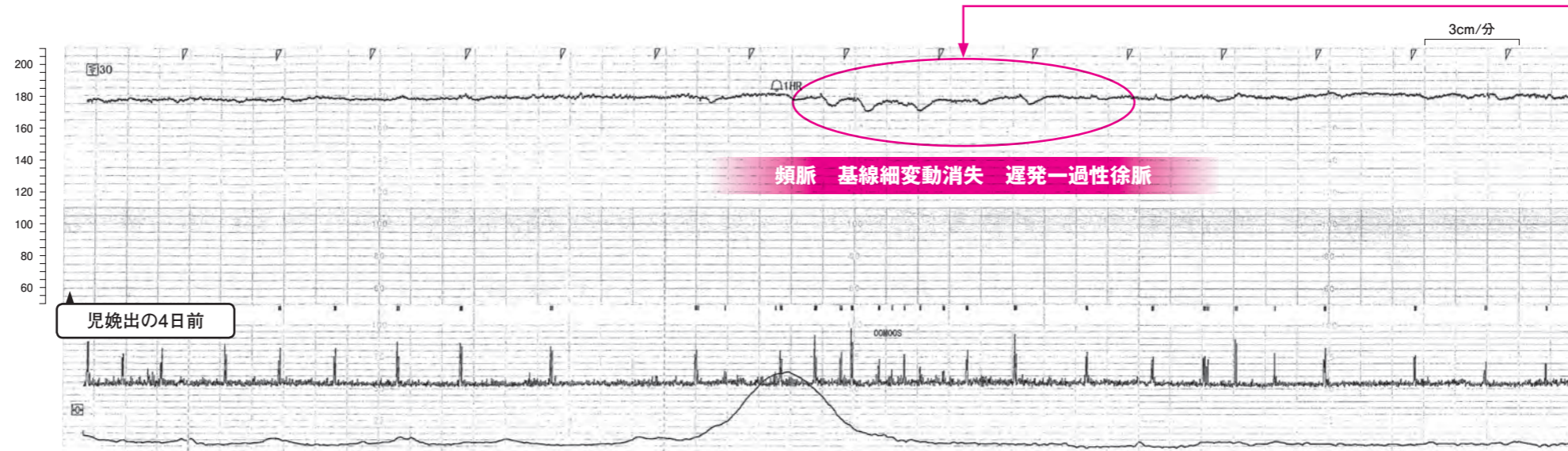
出生時体重 2500g台

分娩経過 胎動消失の自覚あり紹介元分娩機関受診▶胎児機能不全の診断で当該分娩機関へ紹介▶帝王切開

外来健診時

児娩出の4日前

しゃっくり様の動き
(体全体がひきついているよう
な動き)を自覚



判読の注意点

遅発一過性徐脈の経過中の細変動であり、基線細変動ではない点に注意する。

児娩出の3日前

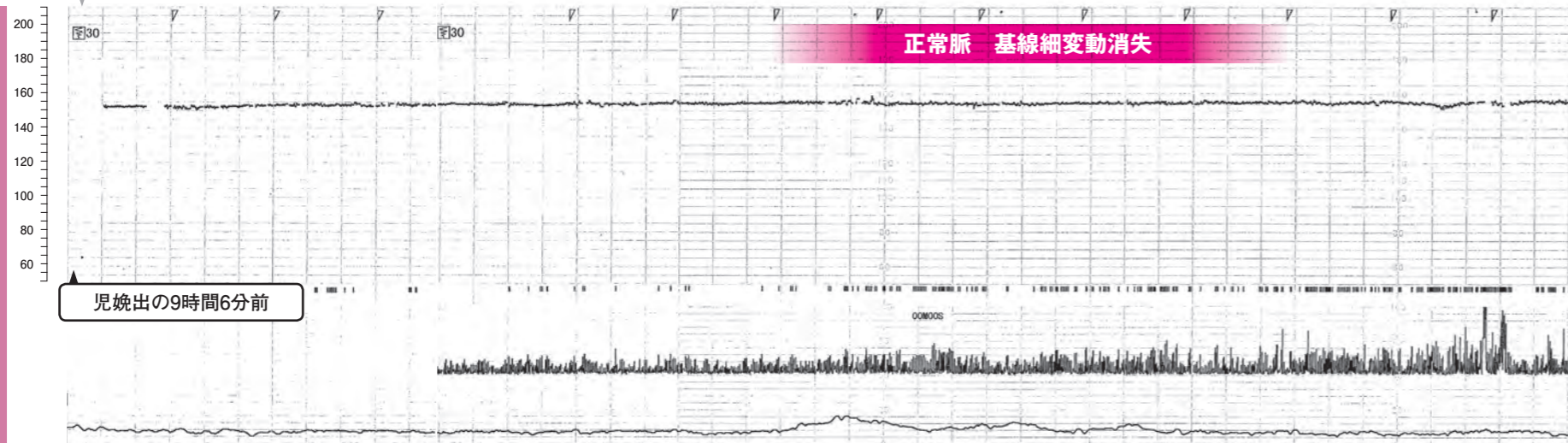
胎動減少を自覚

児娩出の前日

胎動消失を自覚

紹介元分娩機関受診時

胎動消失の自覚あり受診



胎児機能不全の診断で
当該分娩機関へ紹介

児娩出の7時間33分前頃

当該分娩機関受診

児娩出の5時間前

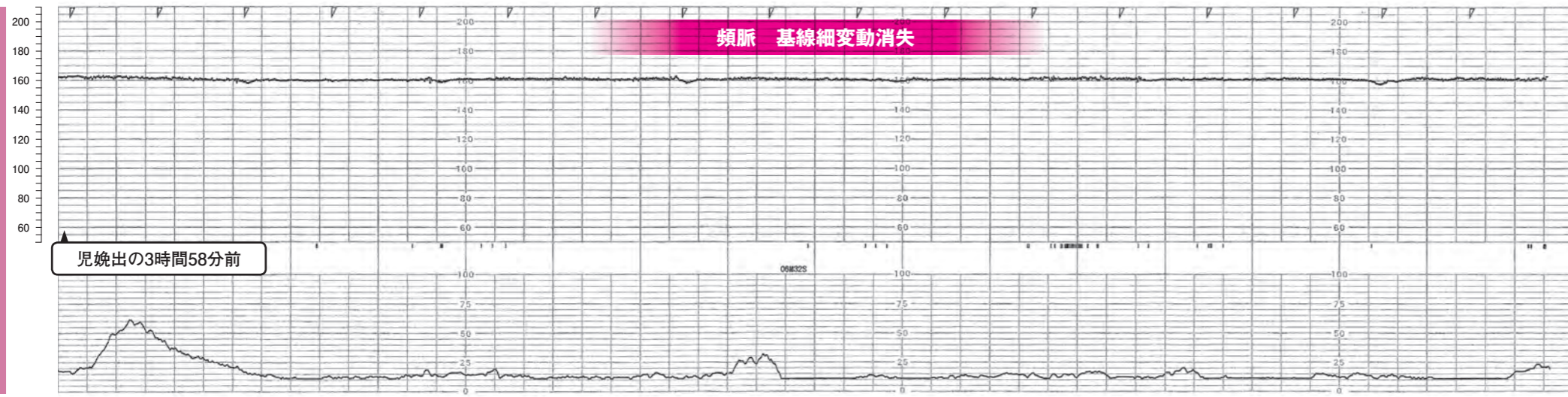
超音波断層法で、臍帯動脈血流
に異常なし
BPS 4点 AFI 22 ~ 23cm

児娩出の4時間23分前

体温36.9℃

当該分娩機関入院中・児娩出前

帝王切開までに超音波断層法を2回実施し、BPS 4点



この後、3時間42分後に
帝王切開で娩出

分娩に関連した所見等

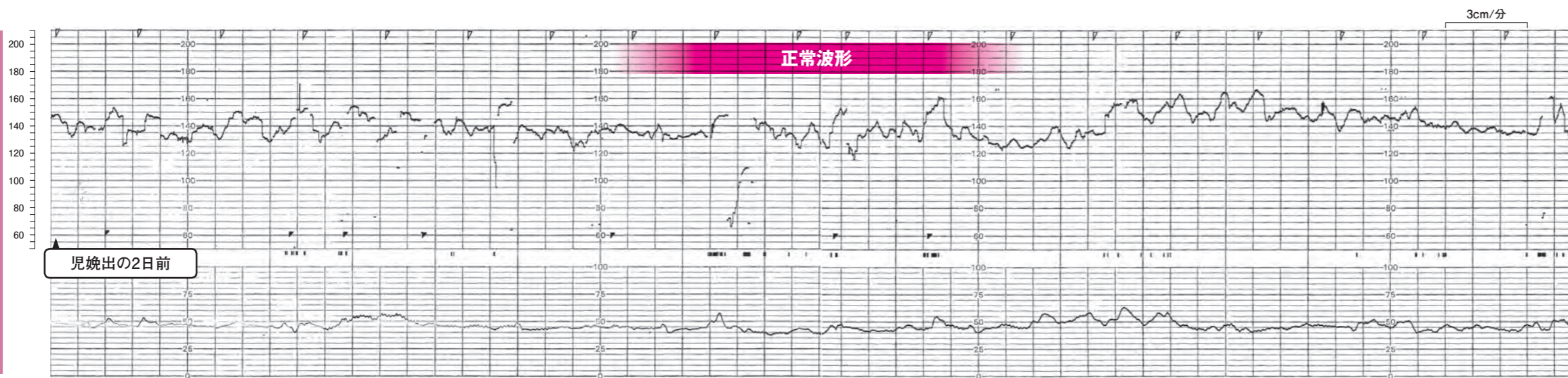
- 臍帯動脈血ガス分析：pH 6.9
- 新生児経過：
アプガースコア 1分 1点
5分 1点
- 胎児付属物所見：
羊水混濁あり 白色梗塞あり
病理組織学検査▶絨毛膜羊膜炎

●原因分析報告書における脳性麻痺発症の原因
原因が明らかではないまたは特定困難

概要

在胎週数 40週 リスク因子 なし 出生時体重 3800g台
分娩経過 陣痛誘発目的で入院▶オキシトシン点滴で陣痛誘発▶胎児機能不全の診断で吸引分娩▶帝王切開

入院時

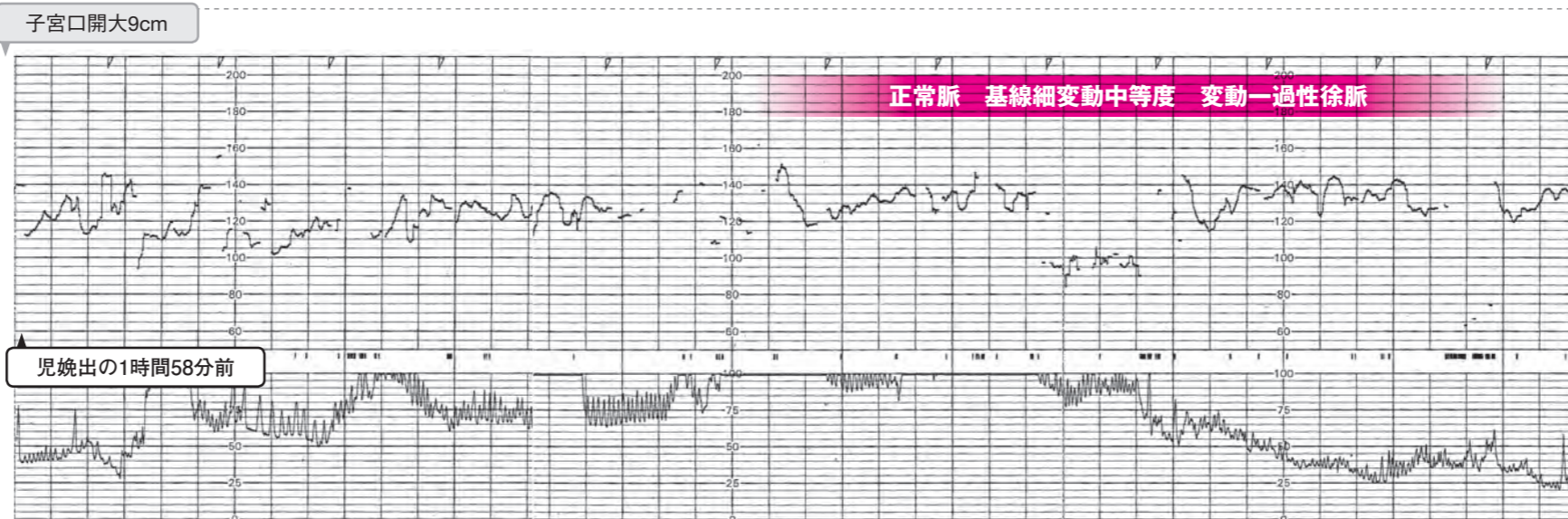


見娩出の2日前
ラミナリア10本挿入
プラステロン硫酸エステル
ナトリウム水和物1回投与

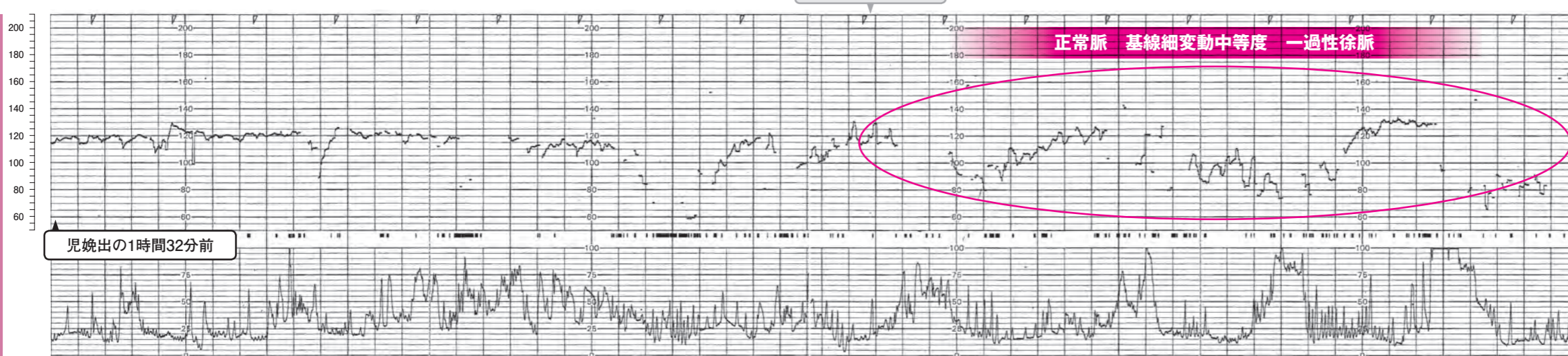
見娩出の前日
プラステロン硫酸エステル
ナトリウム水和物3回投与
ラミナリア抜去
オキシトシン点滴による陣痛誘発▶終了

入院中

見娩出の18時間42分前
子宮口開大3cm
見娩出の15時間17分前
オキシトシン点滴による
分娩誘発開始
見娩出の14時間42分前
プラステロン硫酸エステル
ナトリウム水和物投与
(その後、同剤2回投与)
見娩出の6時間12分前
ブチルスコロバミン臭化物投与
(その後、同剤2回投与)

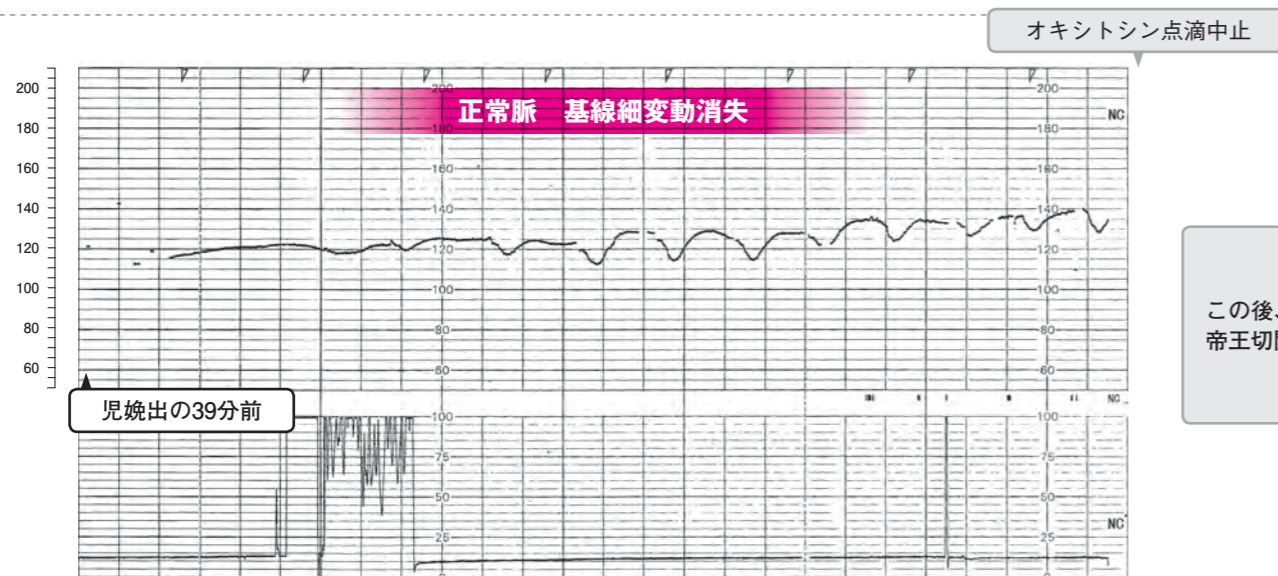
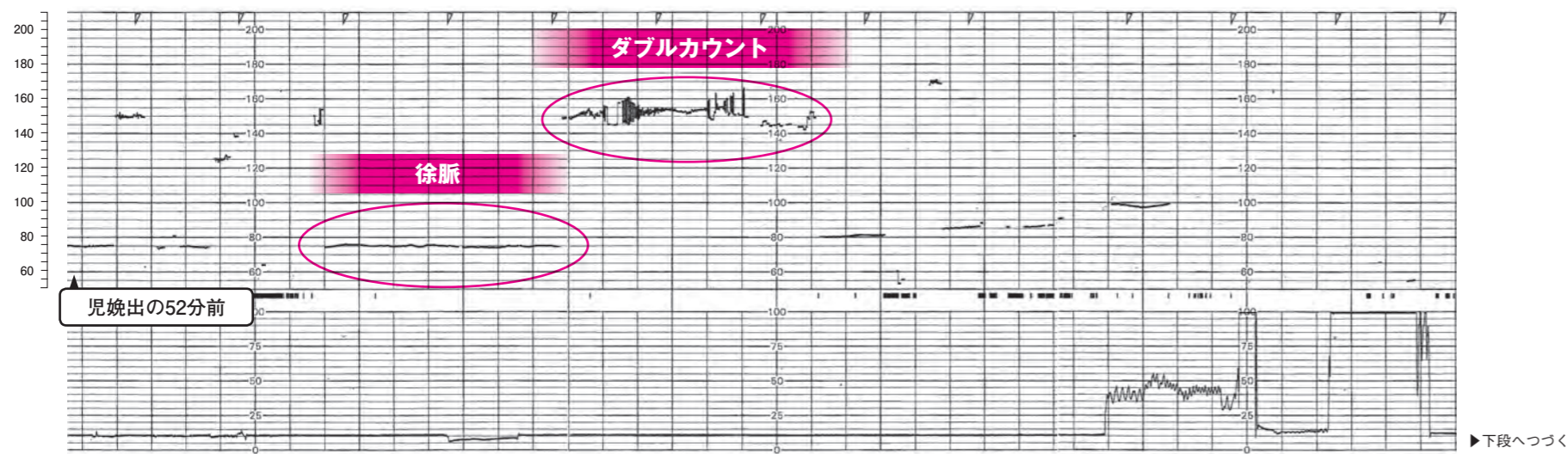
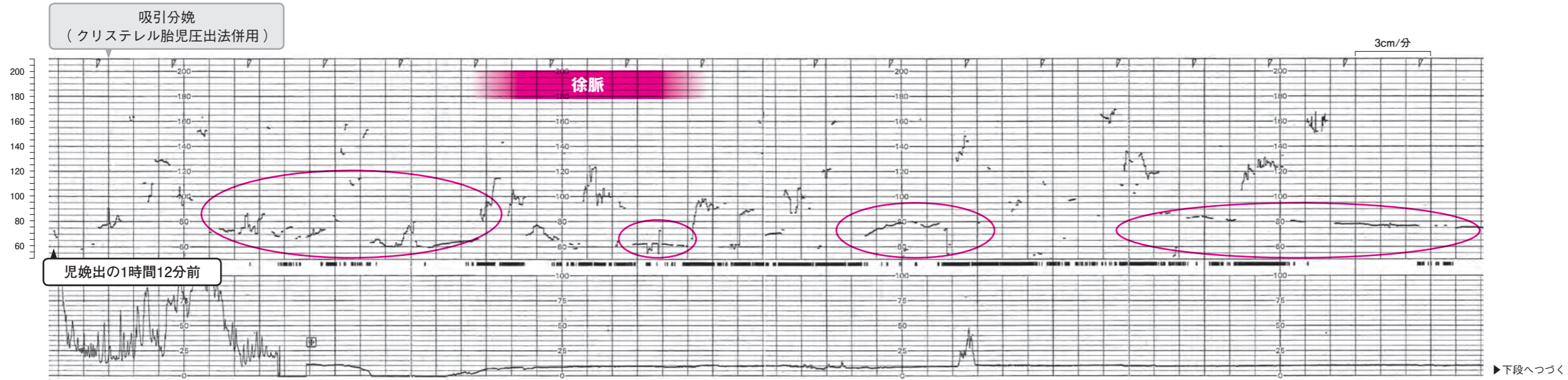


見娩出前



判読の注意点
一過性徐脈が繰り返し出現しているが、
雑音が多く判読が困難である。ドップラ
プローブを適切な位置に装着する。

▶次頁へつづく



分娩に関連した所見等

- 臍帯血ガス分析：記載なし
- 新生児経過：
アプガースコア 1分 3点
5分 4点
- 胎児付属物所見：
病理組織学検査▶記載なし

- 原因分析報告書における脳性麻痺発症の原因
原因が明らかではないまたは特定困難

概要

在胎週数 33週

リスク因子 切迫流産

出生時体重 2200g台

分娩経過 破水・陣痛発来のため入院▶経膈分娩

入院時

児娩出の11時間46分前頃

背部痛・腰痛あり

児娩出の4時間46分前

破水

児娩出の3時間46分前

陣痛開始

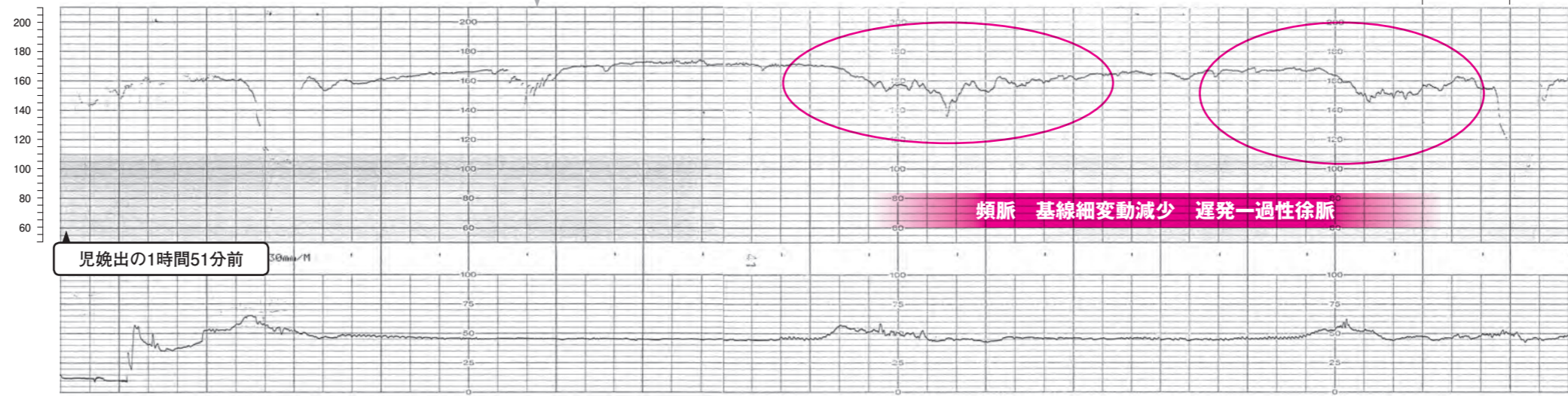
児娩出の2時間16分前

入院

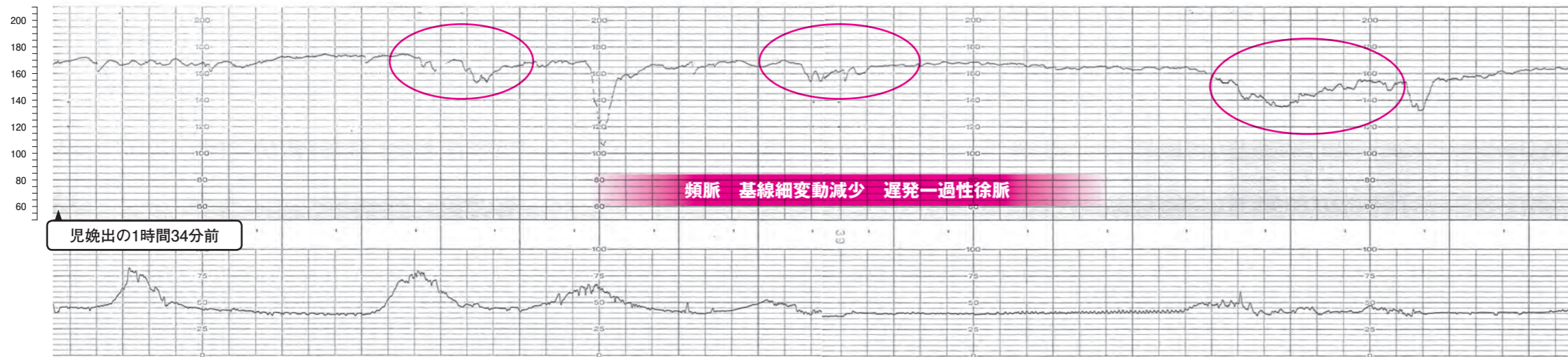
子宮口開大1～2cm

体温36.4℃

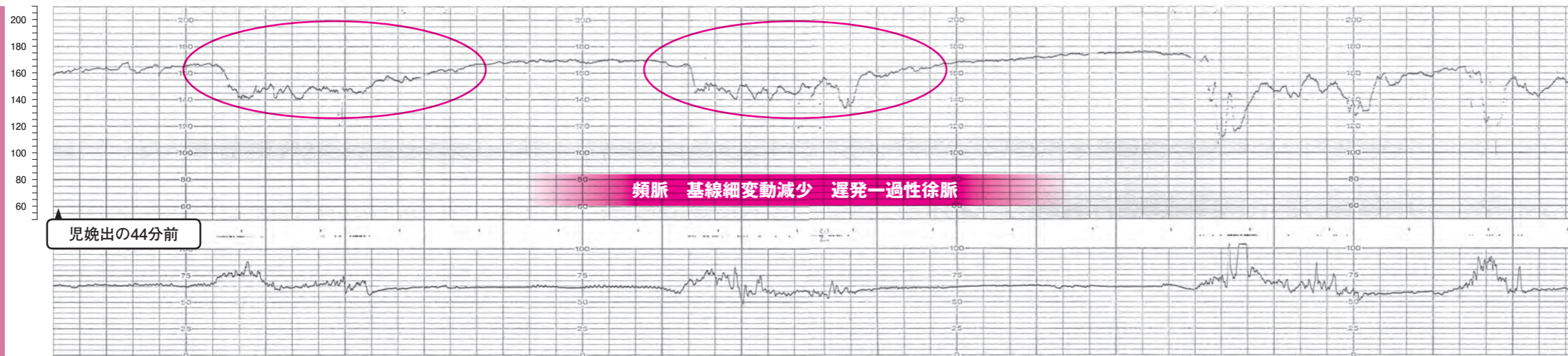
子宮口開大3cm



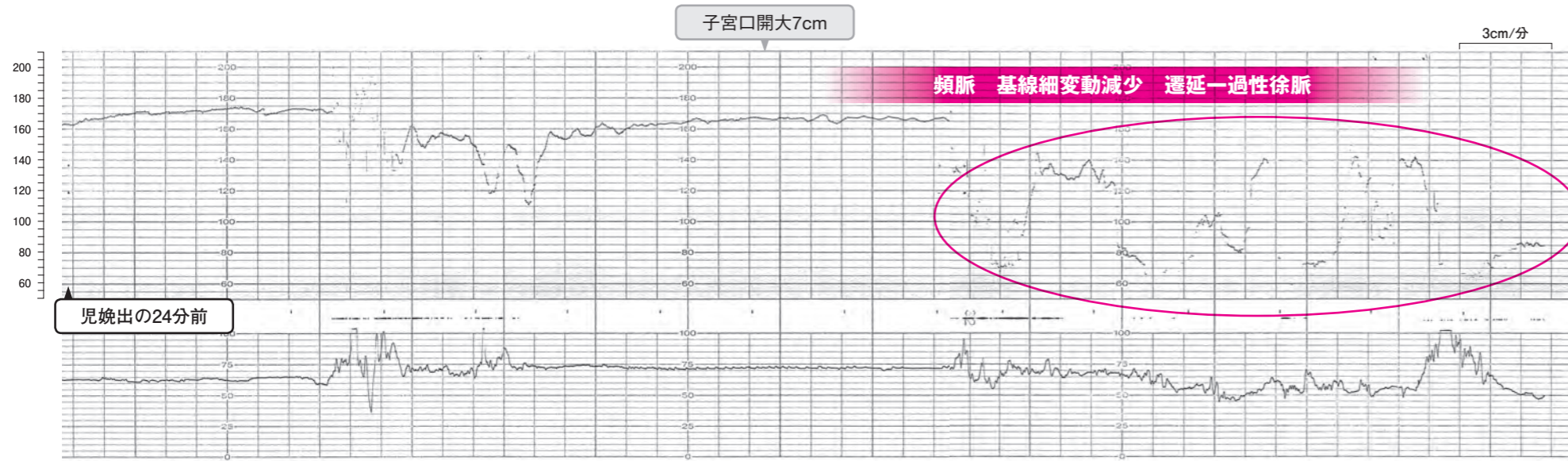
▶下段へつづく



児娩出前



▶次頁へつづく



この後、7分後に
帝王切開で娩出

分娩に関連した所見等

- 臍帯動脈血ガス分析：pH 7.3台
- 新生児経過：
アプガースコア 1分 3点
5分 5点
- 胎児付属物所見：
臍帯巻絡（1回）あり
病理組織学検査▶絨毛膜羊膜炎 臍帯炎

●原因分析報告書における脳性麻痺発症の原因
原因が明らかではないまたは特定困難

概要

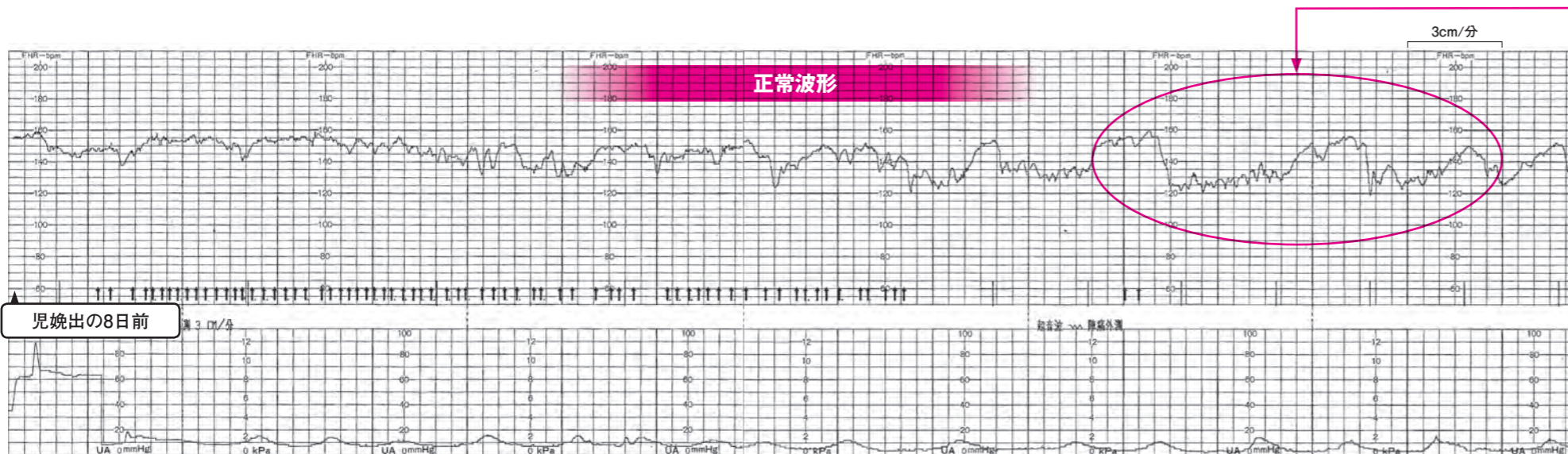
在胎週数 39週

リスク因子 なし

出生時体重 2600g台

分娩経過 陣痛発来のため入院▶オキシトシン点滴で陣痛促進▶経膈分娩

外来健診時（妊娠37週）



判読の注意点

2段目は、1段目と比較して基線細変動が明らかに減少し、一過性頻脈も消失している。

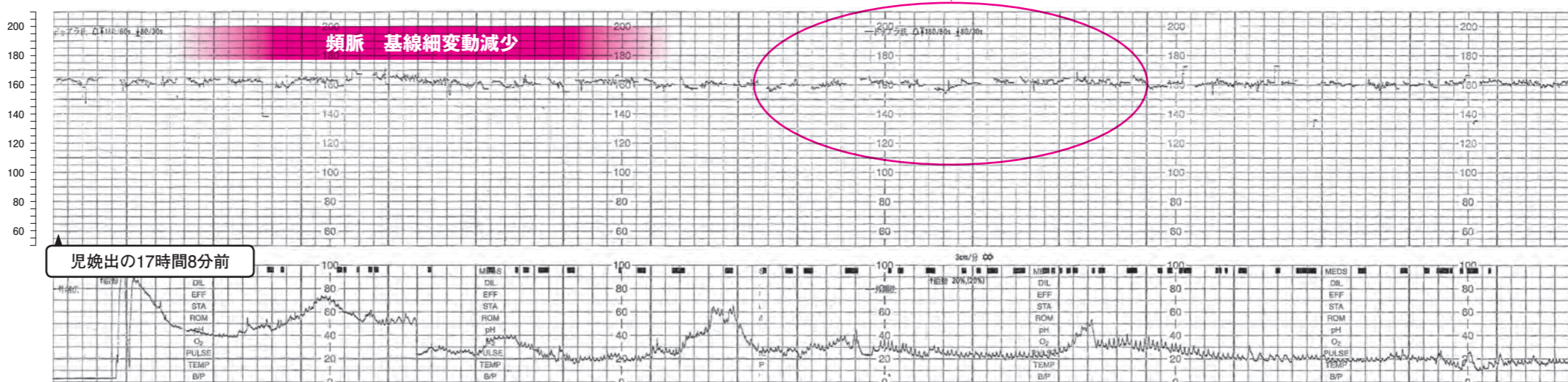
入院時（外来健診7日後）

児娩出の20時間38分前

陣痛開始

児娩出の17時間28分前

入院
子宮口開大2cm
産徴あり



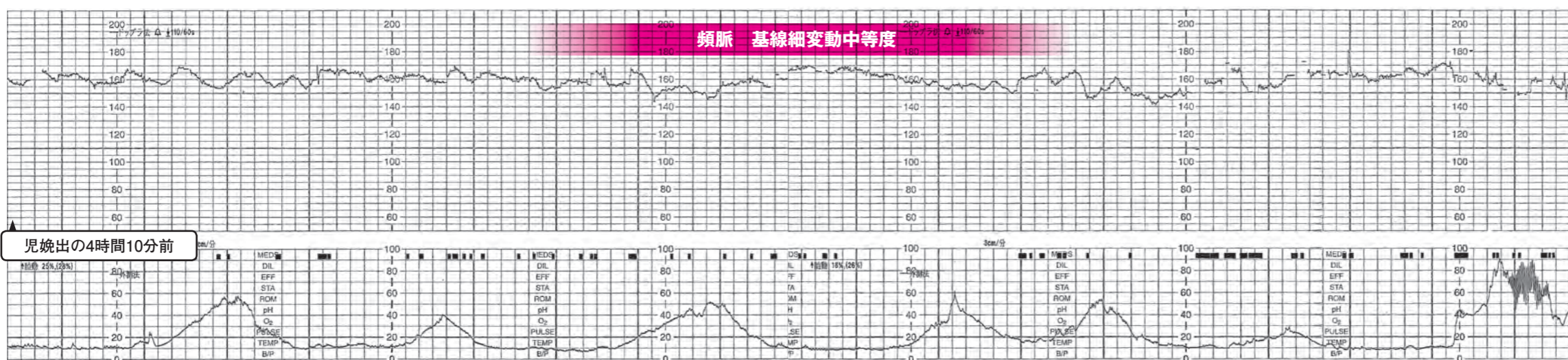
児娩出の7時間28分前

高位破水 子宮口開大3cm

児娩出の5時間55分前

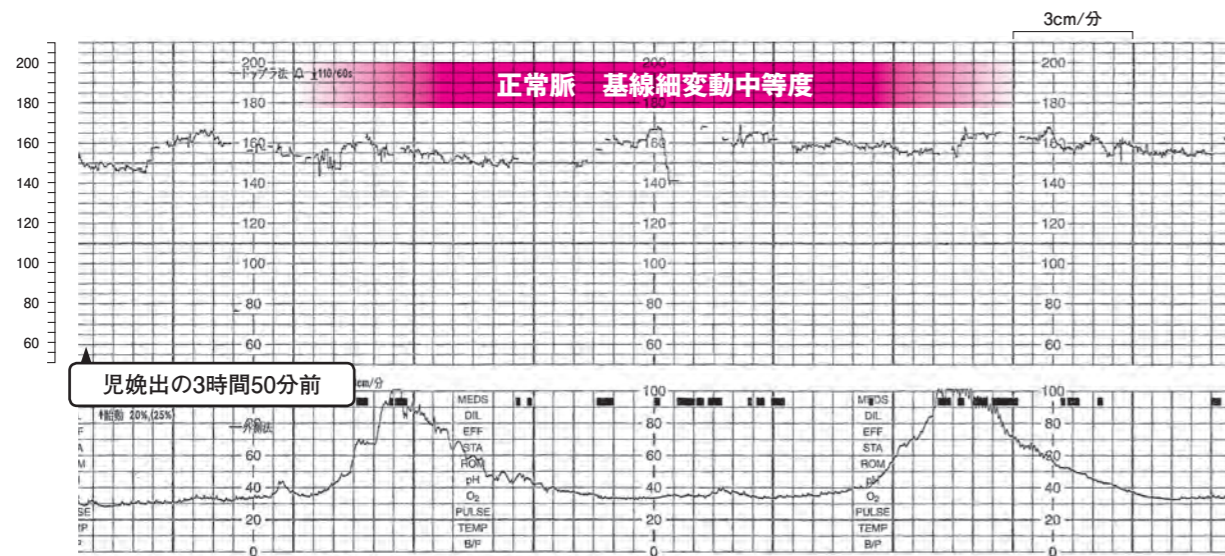
人工破膜 羊水混濁あり
子宮口開大5~6cm

入院中

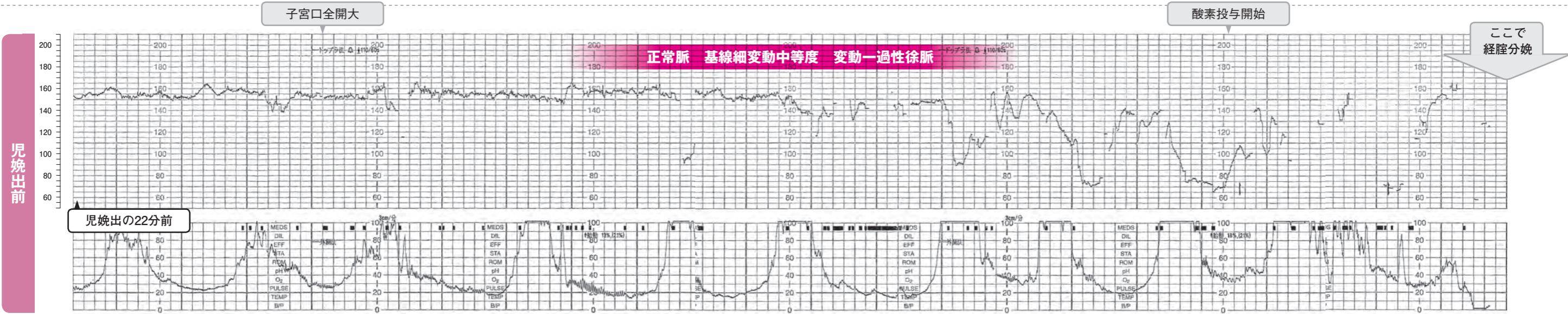


児娩出の4時間10分前

▶次頁へつづく



児娩出の1時間28分前
子宮口開大6~7cm
微弱陣痛の診断でオキシトシン
点滴による陣痛促進開始



- 分娩に関連した所見等**
- 臍帯動脈血ガス分析：pH 7.2台
 - 新生児経過：
アプガースコア 1分 1点
5分 1点
 - 胎児付属物所見：
臍帯巻絡（1回）あり 羊水混濁あり
病理組織学検査▶記載なし

●原因分析報告書における脳性麻痺発症の原因
原因が明らかではないまたは特定困難

概要

在胎週数 39週

リスク因子 胎児発育不全 肥満

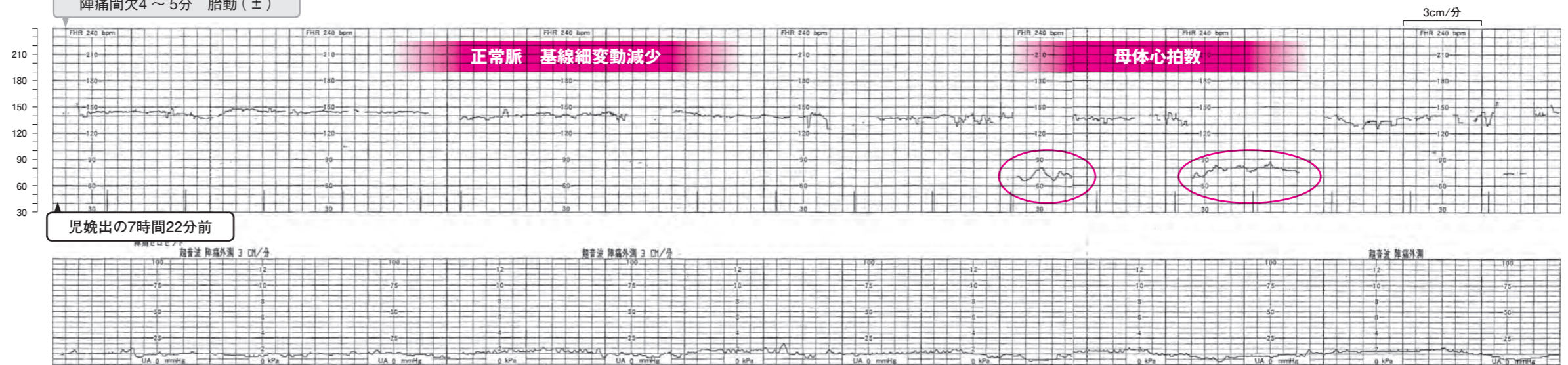出生時体重 2400g台

分娩経過 陣痛発来のため入院▶オキシトシン点滴で陣痛促進▶経膈分娩

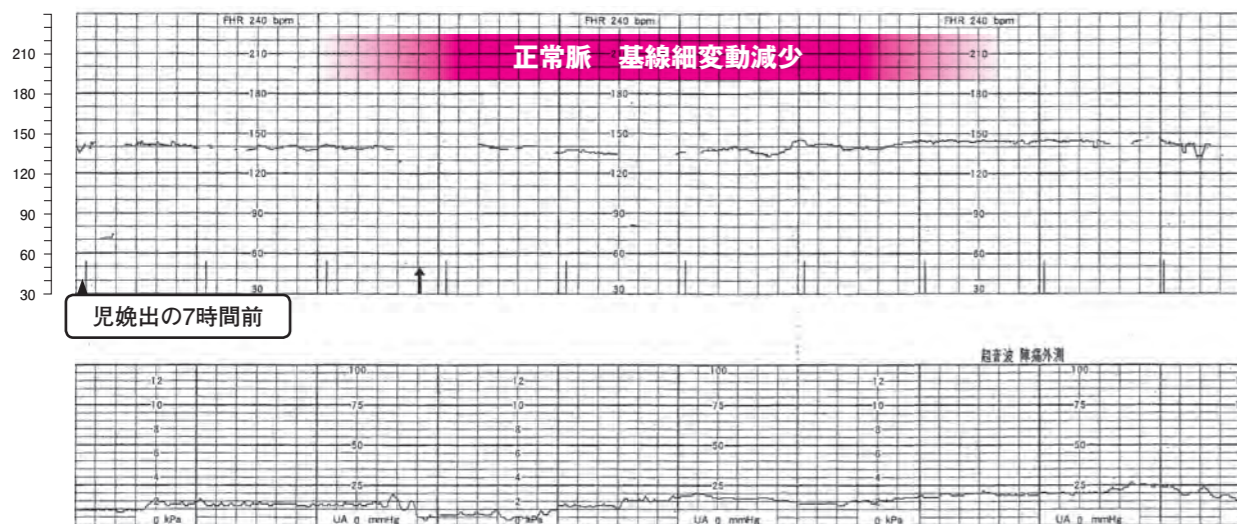
入院時

児娩出の7時間42分前
陣痛開始

血圧161/94▶153/100mmHg
陣痛間欠4~5分 胎動(±)



▶下段へつづく

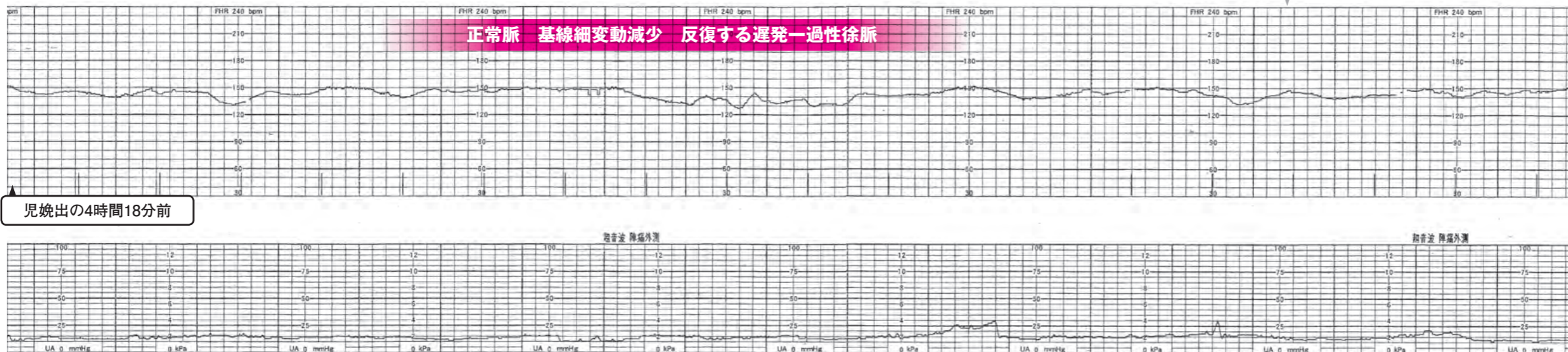


児娩出の7時間前

児娩出の5時間47分前
子宮口閉鎖

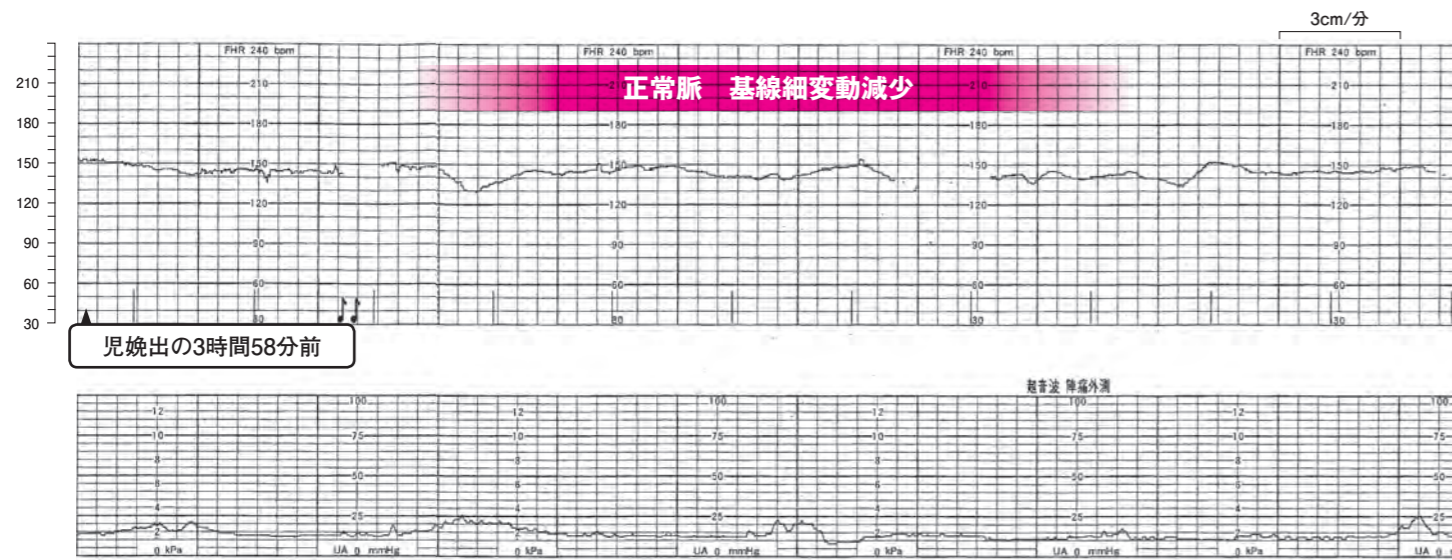
胎動(±)
体位変換 振動音響刺激

入院中



児娩出の4時間18分前

▶次頁へつづく

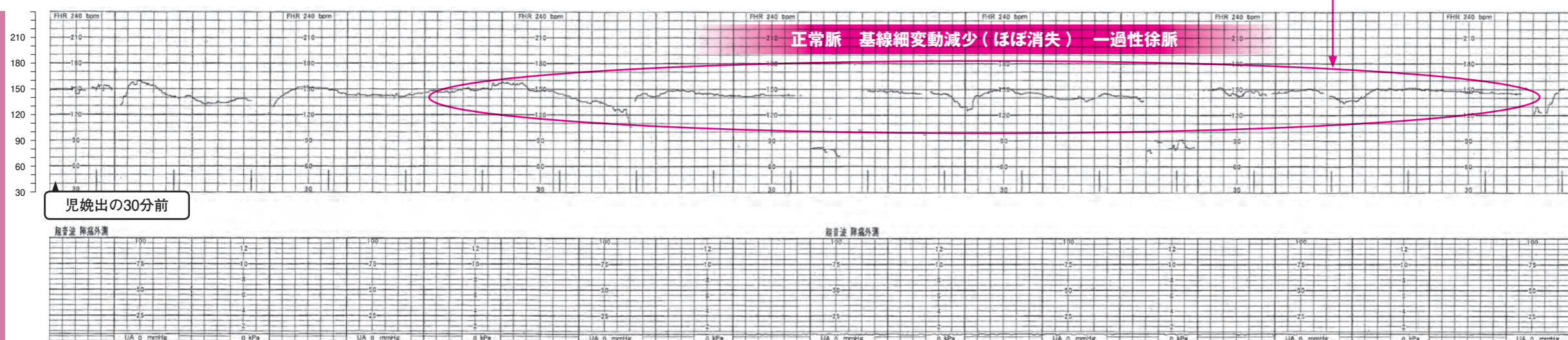


児娩出の2時間52分前
陣痛間欠2～3分
血圧142/82mmHg

児娩出の1時間6分前
酸素投与開始
子宮口開大5～6cm

児娩出の42分前
微弱陣痛のためオキシトシン点滴開始

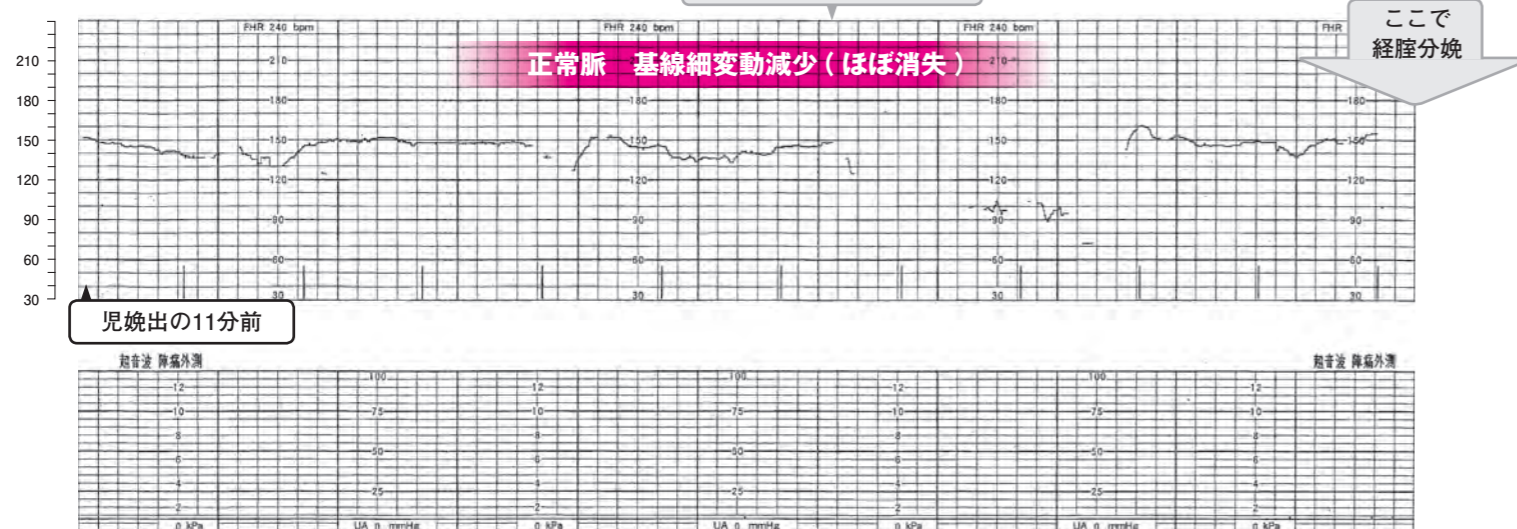
児娩出前



判読の注意点

波形の形状は反復する遅発一過性徐脈である。
一過性徐脈のパターンの判読には子宮収縮波形が重要である。
子宮収縮波形を正確に反映するように陣痛計を適切な位置に装着する。

人工破膜 羊水混濁あり
子宮口全開大



分娩に関連した所見等

- 臍帯動脈血ガス分析：pH 7.1台
- 新生児経過：
アプガースコア 1分 6点
5分 8点
- 胎児付属物所見：
羊水混濁あり
病理組織学検査▶胎盤に梗塞巣と血栓あり

●原因分析報告書における脳性麻痺発症の原因
原因が明らかではないまたは特定困難

概要

在胎週数 40週 リスク因子 肥満 出生時体重 3100g台
分娩経過 破水のため入院▶オキシトシン点滴で陣痛誘発▶胎児機能不全の診断で母体搬送▶帝王切開

搬送元分娩機関入院中

児娩出の1日と15時間39分前

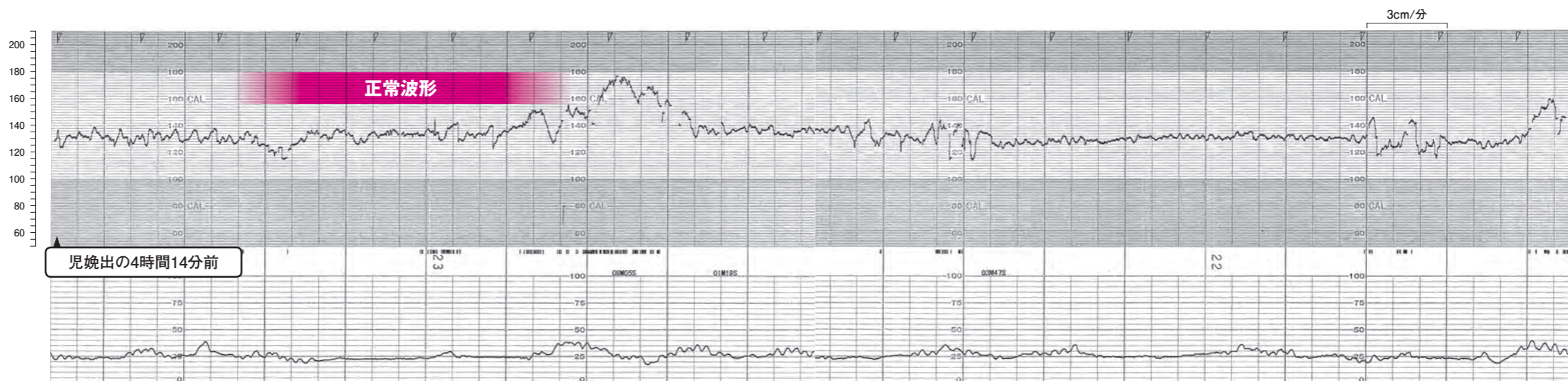
入院
15～20分毎に陣痛自覚
子宮口開大0.5指 破水

児娩出の11時間9分前

子宮口開大2.5cm
オキシトシン点滴開始

児娩出の10時間49分前

陣痛開始

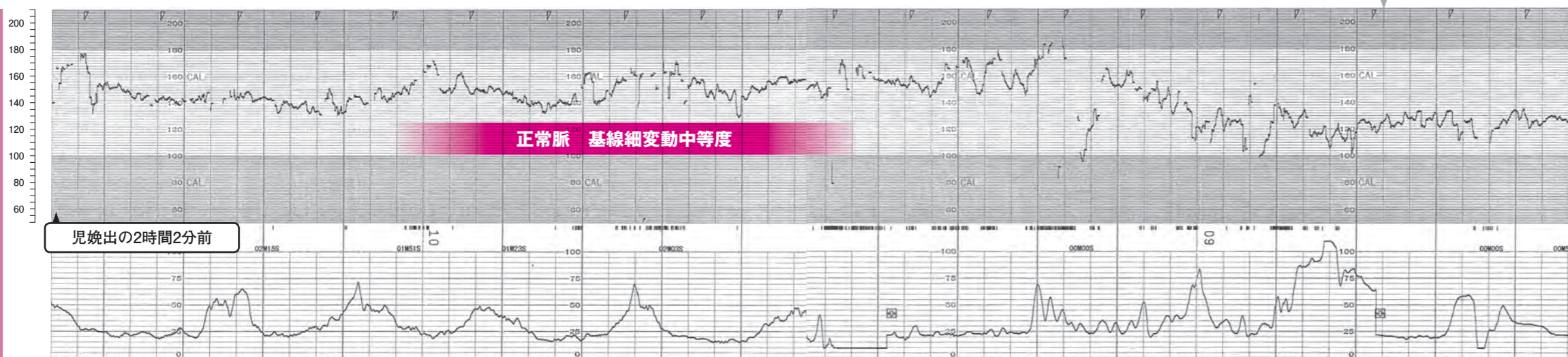


児娩出の
3時間29分前

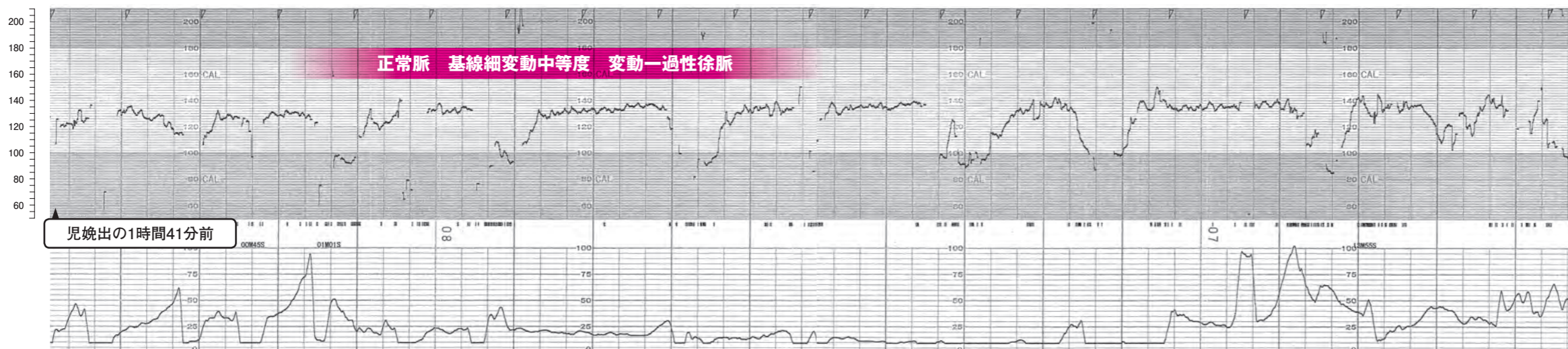
子宮口開大
4～5cm

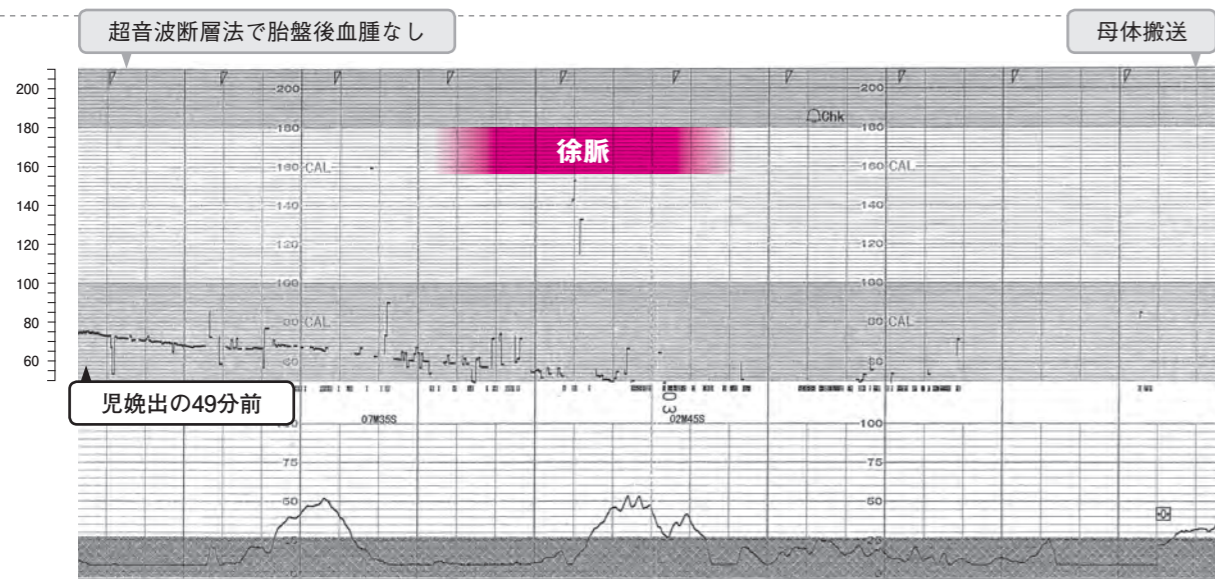
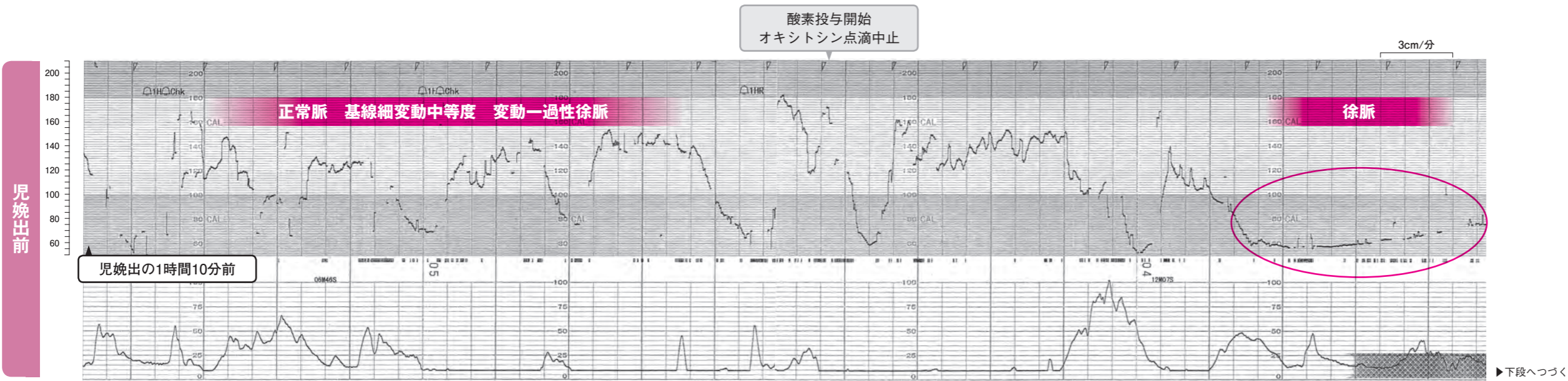
搬送元分娩機関入院中

子宮口開大8cm



▶下段へつづく





この後、40分後に
帝王切開で児娩出

- ### 分娩に関連した所見等
- 臍帯血ガス分析：記載なし
 - 新生児経過：
アプガースコア 1分 0点
5分 0点
 - 手術所見：
子宮下節の菲薄化あり
 - 胎児付属物所見：
羊水混濁あり 臍帯巻絡(1回)あり 羊水殆どなし
病理組織学検査▶梗塞あり 脱落膜の壊死あり
絨毛の石灰沈着あり
子宮内培養で表皮ブドウ球菌を検出
- 原因分析報告書における脳性麻痺発症の原因
原因が明らかではないまたは特定困難

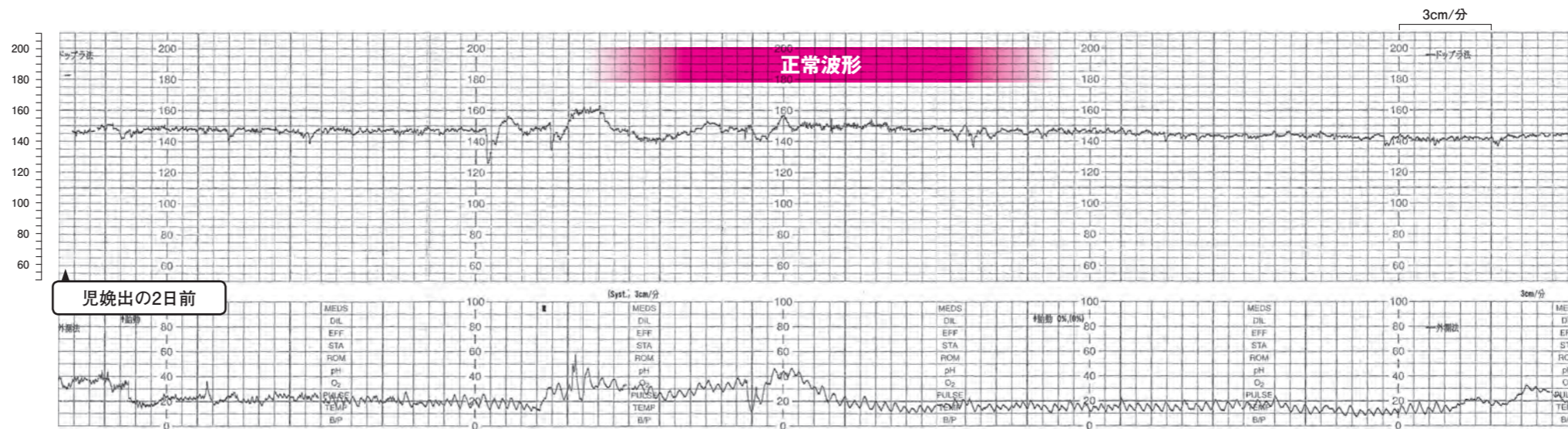
概要

在胎週数 39週 リスク因子 妊娠高血圧症候群(妊娠高血圧腎症) 出生時体重 2600g台
分娩経過 妊娠高血圧症候群の管理目的で入院▶陣痛発来▶胎児機能不全の診断で吸引分娩

入院時

児娩出の2日前

妊娠高血圧症候群の管理目的で入院
血圧142/92mmHg
降圧剤内服開始
尿検査
(24時間クレアチニンクリアランス21
9.6L/日 尿蛋白5762mg/日)

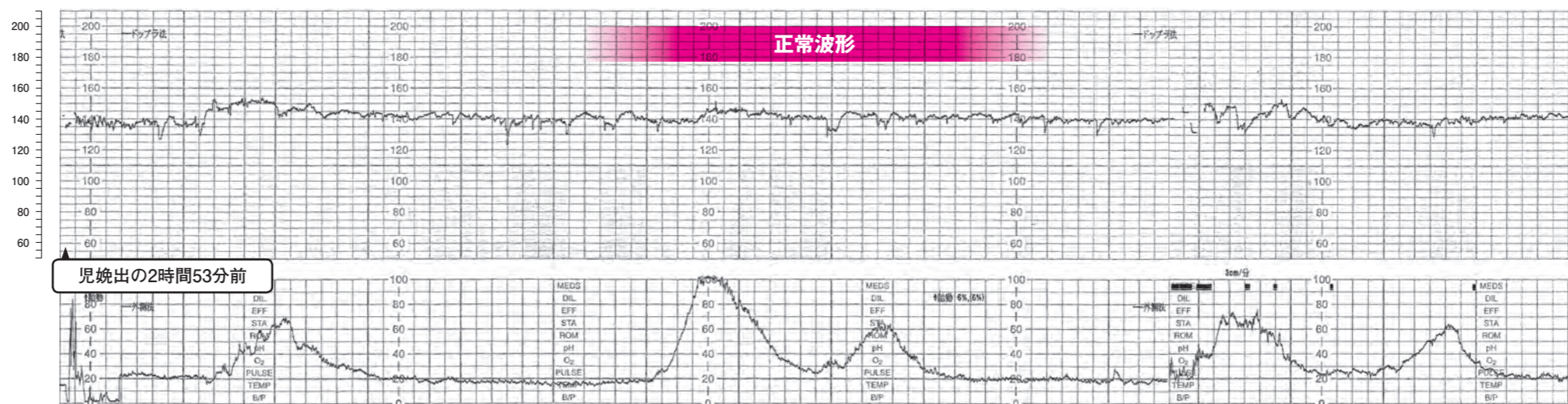


児娩出の2日前

入院中

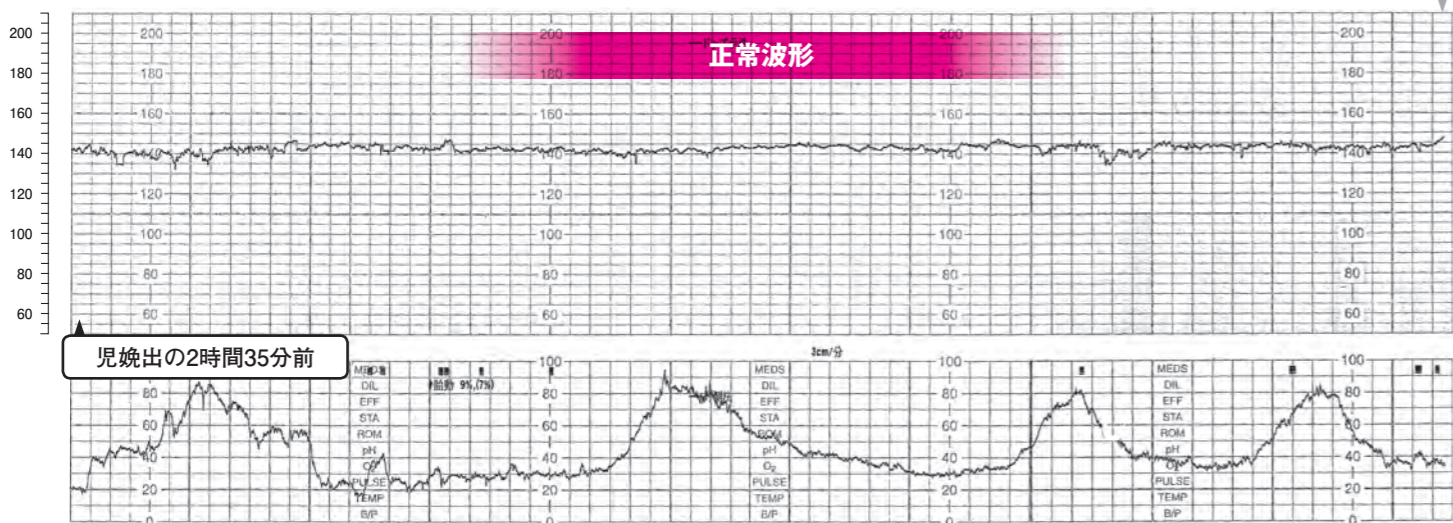
児娩出の4時間8分前

陣痛開始



児娩出の2時間53分前

血圧143/88mmHg
分娩監視装置中止



児娩出の2時間35分前

児娩出の1時間8分前

陣痛間欠4分 出血少量
聴診で胎児心拍数140拍/分

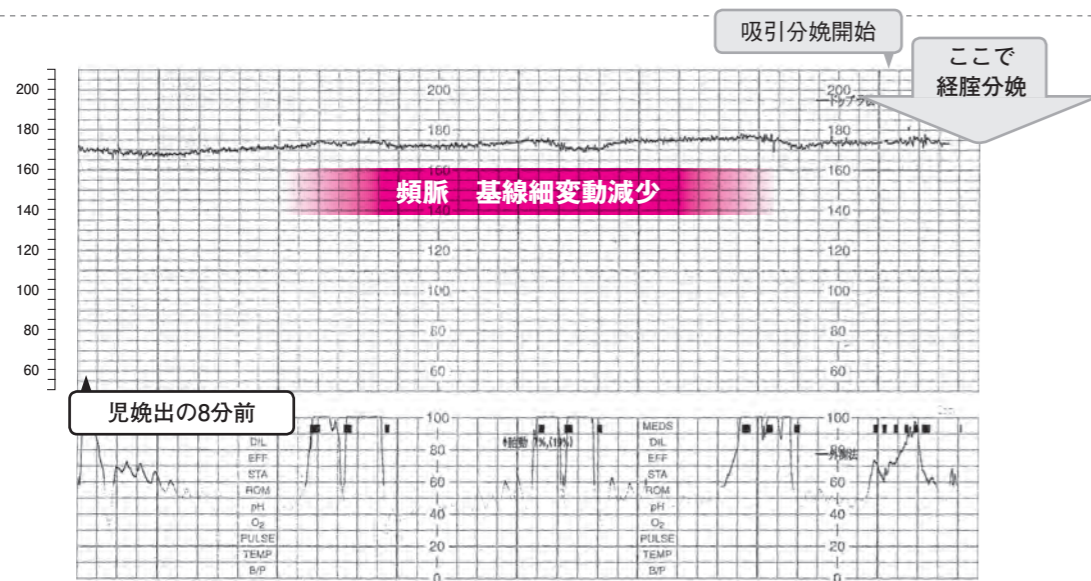
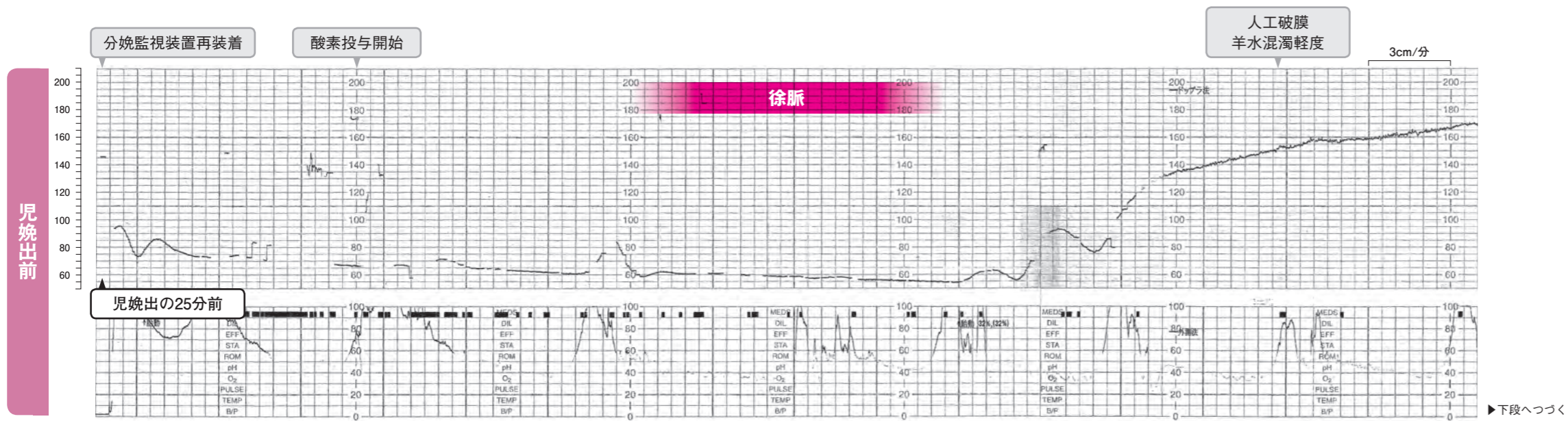
児娩出の48分前

血性帯下増量

児娩出の38分前

子宮口全開大

▶下段へつづく



- ### 分娩に関連した所見等
- 臍帯動脈血ガス分析：pH 7.0台
 - 新生児経過：
アプガースコア 1分 4点
5分 4点
 - 胎児付属物所見：
病理組織学検査▶少量の梗塞変化あり
- 原因分析報告書における脳性麻痺発症の原因
原因が明らかではないまたは特定困難

概要

在胎週数 41週 リスク因子 切迫早産 出生時体重 4100g台
分娩経過 陣痛発来のため入院▶硬膜外麻酔による無痛分娩、オキシトシン点滴で陣痛促進▶胎児機能不全の診断で吸引分娩▶帝王切開

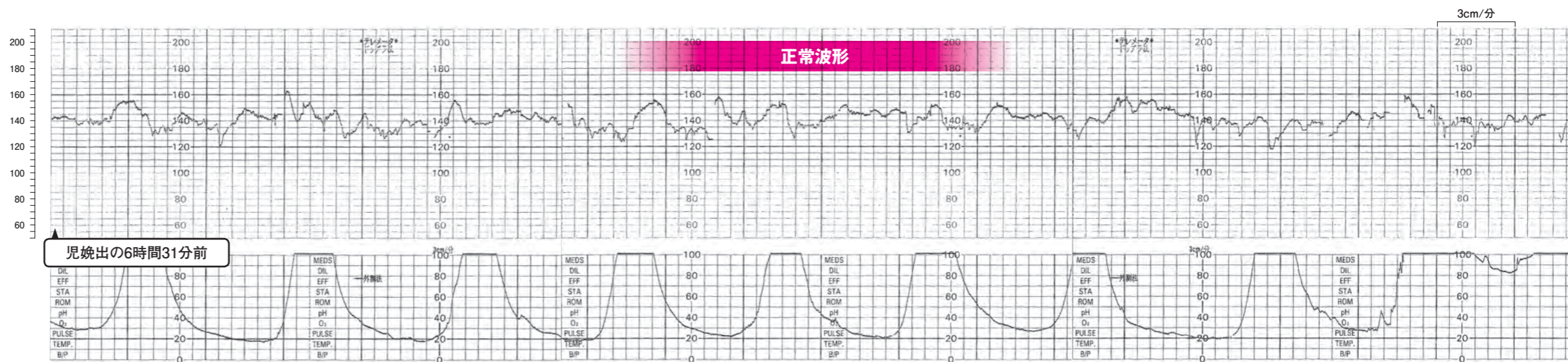
入院中

児娩出の13時間47分前
陣痛開始

児娩出の11時間37分前
入院 子宮口開大5cm

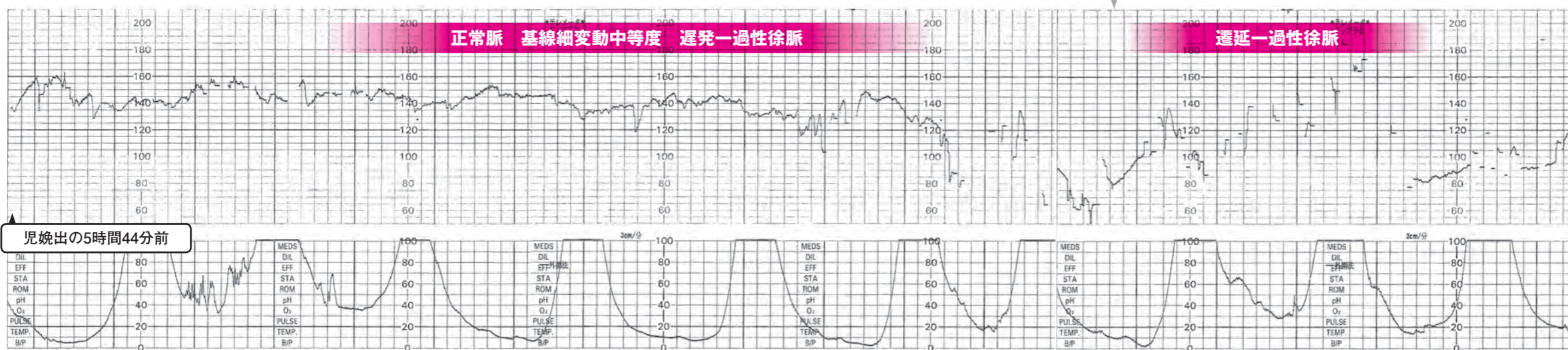
児娩出の9時間17分前
子宮口開大7cm
硬膜外無痛分娩開始

児娩出の7時間47分前
オキシトシン点滴による陣痛促進開始



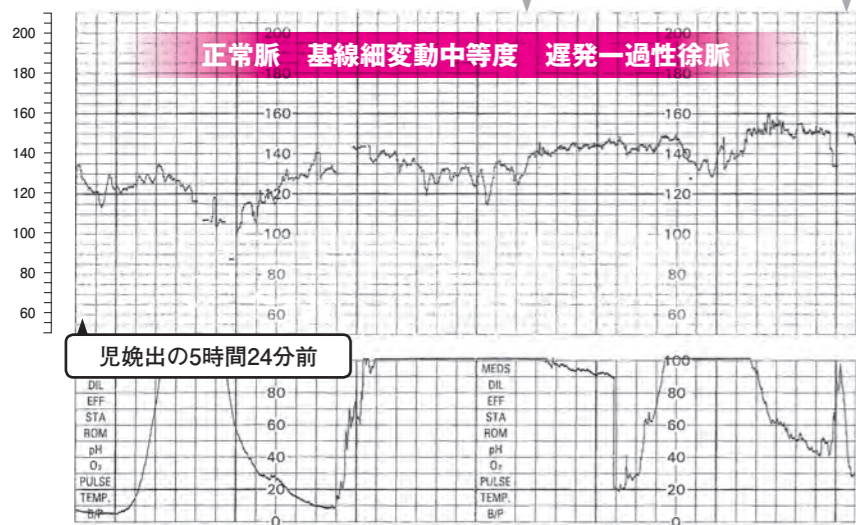
入院中

酸素投与開始



オキシトシン点滴中止

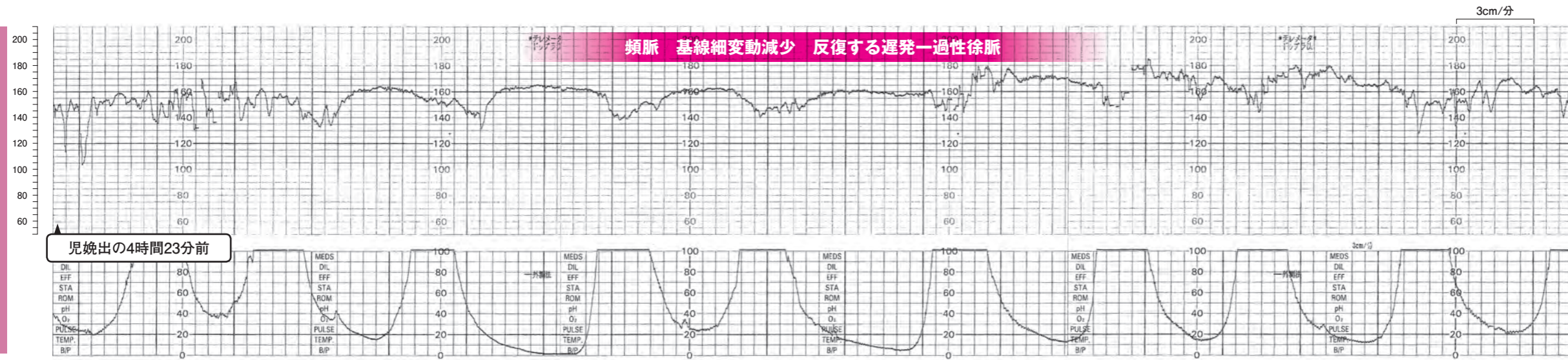
酸素投与中止



児娩出の5時間12分前
オキシトシン点滴再開

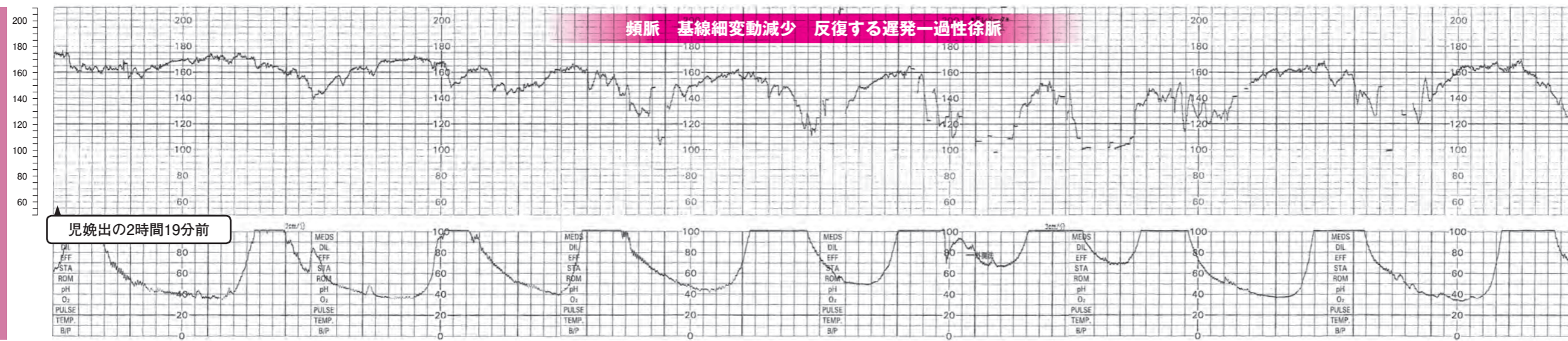
児娩出の5時間2分前
人工破膜 羊水混濁なし

入院中



児娩出の3時間47分前
子宮口ほぼ全開大

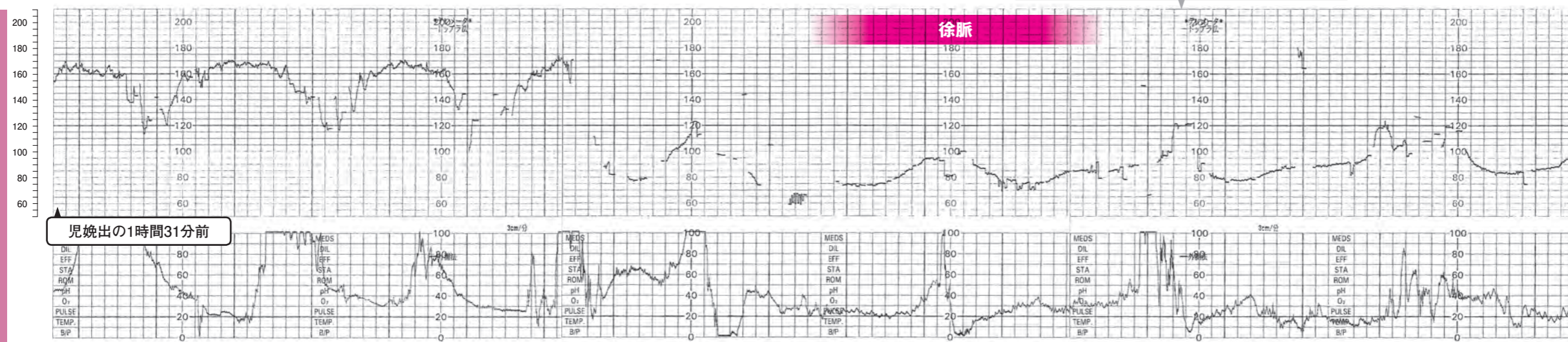
入院中



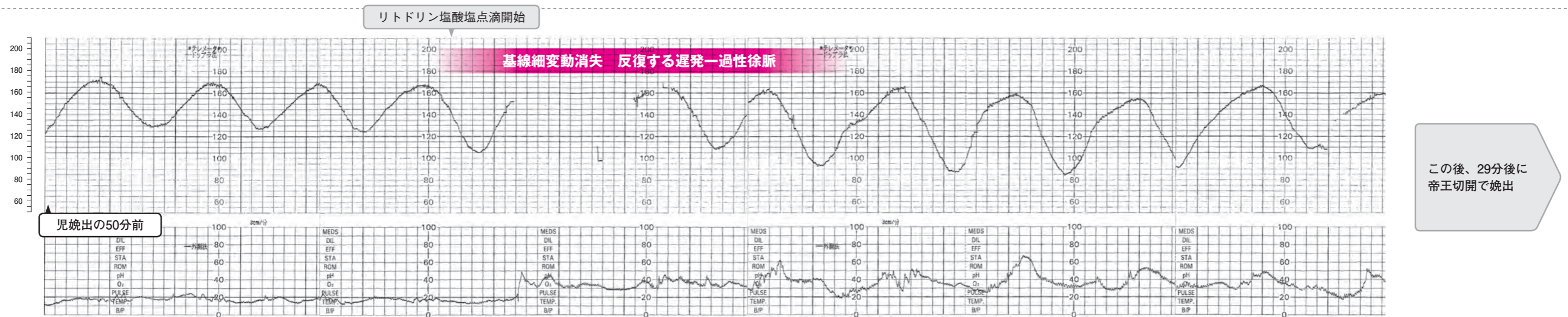
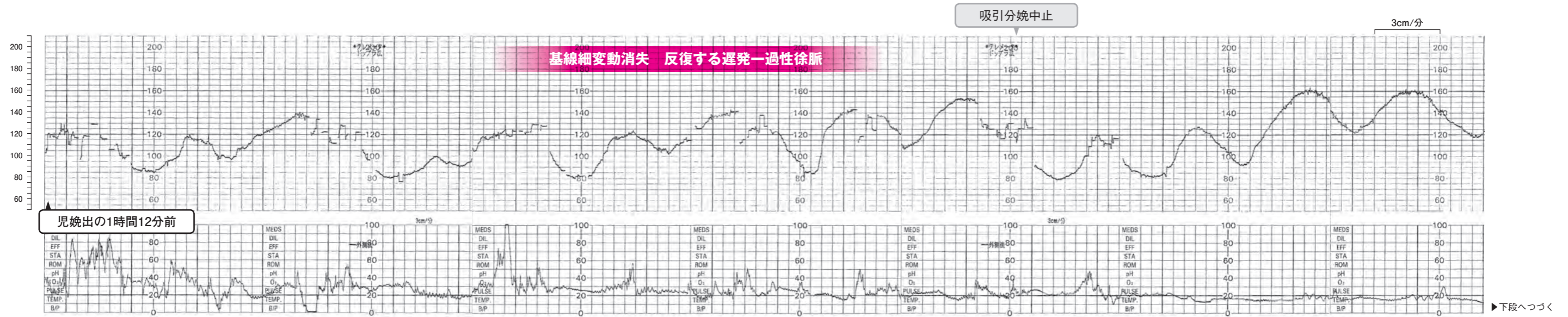
児娩出の1時間42分前
酸素投与再開

子宮口全開大
吸引分娩（クリステル胎児圧出法併用）開始

児娩出前



▶次頁へつづく



分娩に関連した所見等

- 臍帯静脈血ガス分析：pH 6.7台
- 新生児経過：
 - アプガースコア 1分 4点
 - 5分 4点
- 手術所見：
 - 回旋異常（後方後頭位）
- 胎児付属物所見：
 - 血性羊水 凝血塊あり 石灰沈着あり 白色梗塞あり
 - 病理組織学検査▶胎盤梗塞あり

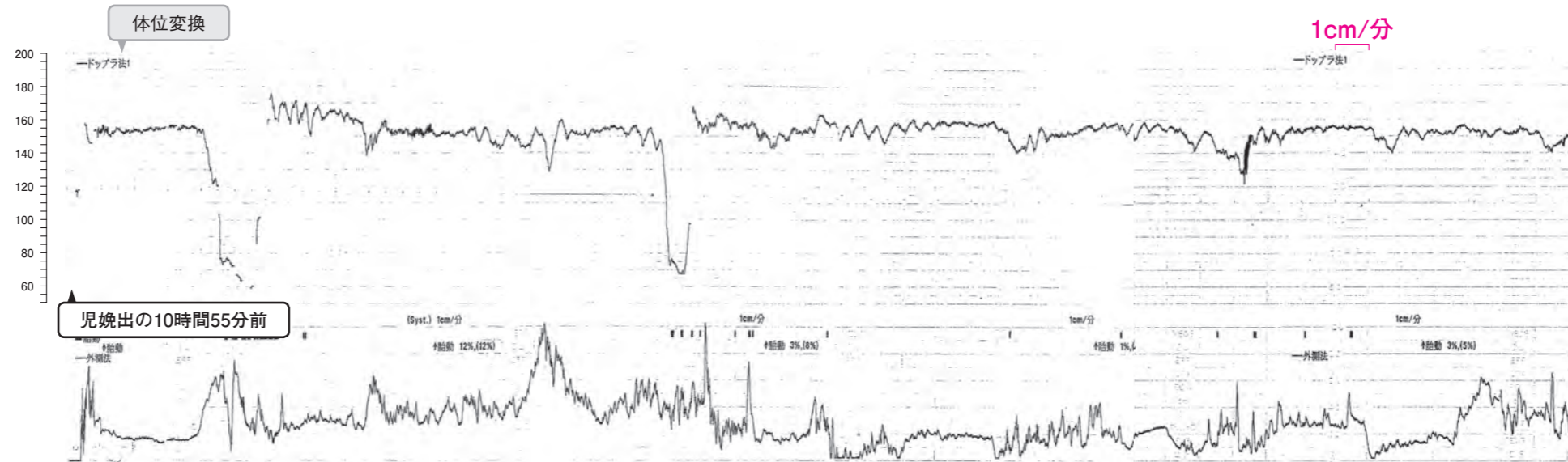
●原因分析報告書における脳性麻痺発症の原因
原因が明らかではないまたは特定困難

概要

在胎週数 39週 リスク因子 GBS (+) 細菌性膣炎 子宮頸管炎 切迫早産 出生時体重 2600g台
分娩経過 陣痛あり入院▶胎児機能不全・遷延分娩の診断で帝王切開

入院時

児娩出の10時間57分前
子宮口開大1.5cm
陣痛5分ごとに自覚



判読の注意点

胎児心拍数陣痛図の記録速度が1cm/分であるため、基線細変動の有無、一過性徐脈のパターンの判読が困難である。

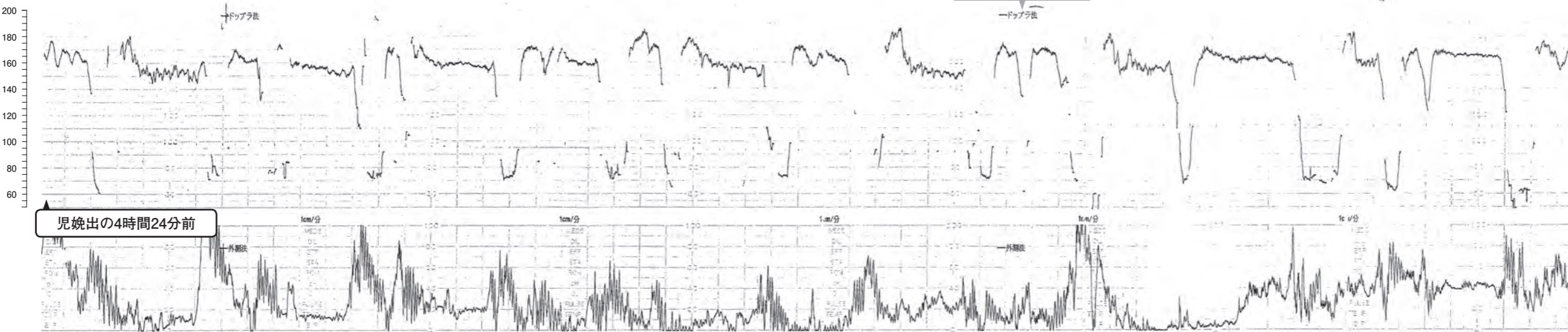
児娩出の5時間17分前

子宮口開大3～4cm
酸素投与開始

入院中

児娩出の4時間24分前

子宮口開大5cm

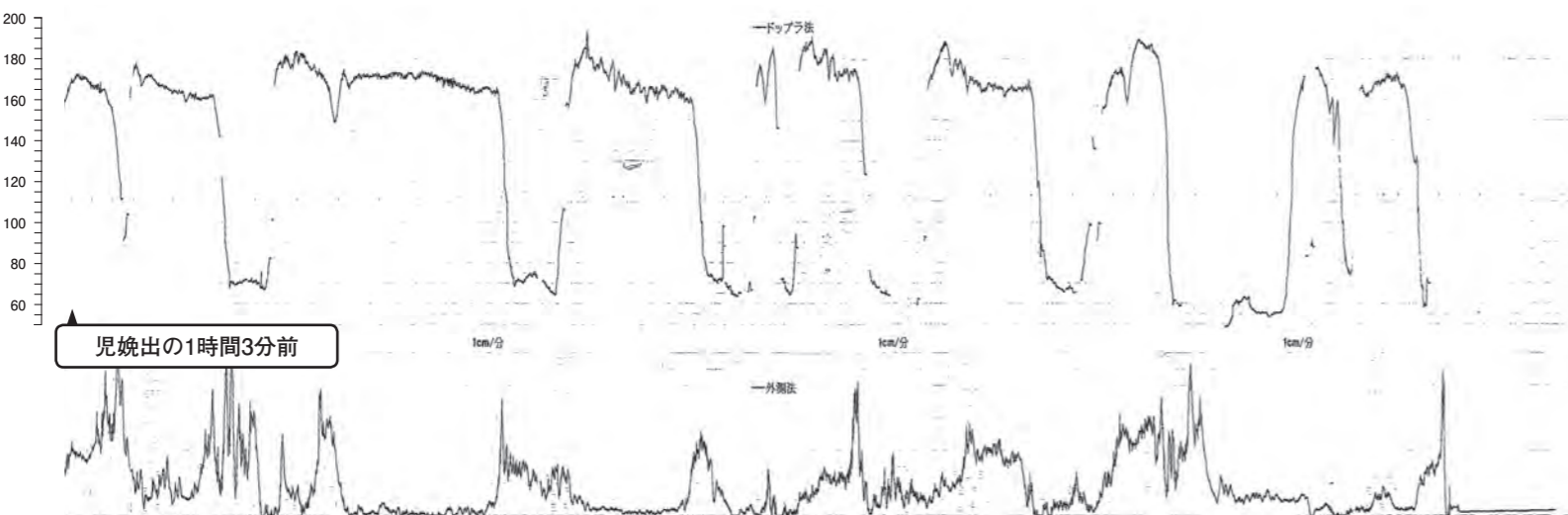


児娩出の2時間2分前

超音波断層法で胎盤・回旋に異常なし
子宮口開大5cm

児娩出前

児娩出の1時間3分前



この後、27分後に
帝王切開で娩出

分娩に関連した所見等

- 臍帯動脈血ガス分析：pH 7.0台
- 新生児経過：
アプガースコア 1分 1点
5分 1点
- 胎児付属物所見：
羊水混濁あり 臍帯辺縁から卵膜付着
病理組織学検査▶絨毛膜羊膜炎

●原因分析報告書における脳性麻痺発症の原因
複数の要因(分娩遷延・臍帯脱出以外の臍帯因子・絨毛膜羊膜炎)

